З.С.Алекберова
Т.А. Лисицына
М.Т. Кудаев

БОЛЕЗНЬ БЕХЧЕТА

МОНОГРАФИЯ

Махачкала 2022 г.

УДК 617.723.2.616.31.002
ББК 55.53
А 45

Рецензенты:

Научный руководитель федерального государственного бюджетного научного учреждения «Научно-исследовательский институт ревматологии им. В.А. Насоновой», академик РАН - **Е.Л. Насонов**

Проректор по научной работе и развитию регионального здравоохранения, заведующий кафедрой поликлинической терапии, клинической лабораторной диагностики и медицинской биохимии федерального государственного бюджетного образовательного учреждения высшего образования «Ярославский государственный медицинский университет» Минздрава России, доктор медицинских наук, профессор – **А.А. Баранов**

Болезнь Бехчета. – М. Издательство Перо, 2022. – 117 стр.
ISBN 978-5-00204-164-0

В монографии описана недостаточно освященная в отечественной литературе болезнь Бехчета, изложены ее основные клинические проявления, современные представления об этиопатогенезе, генетические аспекты и лечение.

Рассмотрены различные диагностические критерии и дифференциальная диагностика.

Книга предназначена для ревматологов, офтальмологов, неврологов, стоматологов, гастроэнтерологов и терапевтов.

ISBN 978-5-00204-164-0

Алекберова З.С., Лисицына Т.А., Кудаев М.Т., 2022

«Польза от имеющихся знаний в их применении».
Конфуций

Слева направо: Кудаев М.Т., Алекберова З.С., Лисицына Т.А.

ОГЛАВЛЕНИЕ

СПИСОК СОКРАЩЕНИЙ 5
ПРЕДИСЛОВИЕ 6
ГЛАВА 1 7
1.1 ОПРЕДЕЛЕНИЕ БОЛЕЗНИ БЕХЧЕТА 7
1.2 ИСТОРИЯ ИЗУЧЕНИЯ 7
1.3 ЭПИДЕМИОЛОГИЯ 9
1.4 ВОЗРАСТ И ПОЛ 11
ГЛАВА 2 ЭТИОПАТОГЕНЕЗ БОЛЕЗНИ БЕХЧЕТА 13
2.1 ИНФЕКЦИОННЫЕ АГЕНТЫ 13
2.2 ИММУННЫЕ НАРУШЕНИЯ 15
2.3 ГЕНЕТИЧЕСКИЕ АСПЕКТЫ 24
ГЛАВА 3 КЛИНИЧЕСКАЯ СИМПТОМАТИКА БОЛЕЗНИ БЕХЧЕТА 27
3.1 СЛИЗИСТО-КОЖНЫЕ ПРОЯВЛЕНИЯ И ТЕСТ ПАТЕРГИИ 27
3.2 ГЛАЗНЫЕ ПРОЯВЛЕНИЯ (совместно с к.м.н. Г.А. Давыдовой) 40
3.3 СУСТАВНЫЕ ПРОЯВЛЕНИЯ 45
3.4 ПОРАЖЕНИЕ ЖЕЛУДОЧНО-КИШЕЧНОГО ТРАКТА 48
3.5 НЕВРОЛОГИЧЕСКИЕ ПРОЯВЛЕНИЯ 55
3.6 ПСИХИЧЕСКИЕ РАССТРОЙСТВА 60
3.7 СОСУДИСТЫЕ ПРОЯВЛЕНИЯ 63
3.8 ДРУГИЕ ПРОЯВЛЕНИЯ БОЛЕЗНИ БЕХЧЕТА 69
3.9 БОЛЕЗНЬ БЕХЧЕТА И БЕРЕМЕННОСТЬ 71
3.10 БОЛЕЗНЬ БЕХЧЕТА У ДЕТЕЙ 73
ГЛАВА 4 ЛАБОРАТОРНЫЕ ПОКАЗАТЕЛИ 77
ГЛАВА 5 КРИТЕРИИ ДИАГНОЗА БОЛЕЗНИ БЕХЧЕТА 78
ГЛАВА 6 ТЕЧЕНИЕ И ПРОГНОЗ БОЛЕЗНИ БЕХЧЕТА 84
ГЛАВА 7 ОЦЕНКА АКТИВНОСТИ БОЛЕЗНИ БЕХЧЕТА 87
ГЛАВА 8 ЛЕЧЕНИЕ БОЛЕЗНИ БЕХЧЕТА 97

Список сокращений

АЗА – азатиоприн
а-β2-ГП-1 - антитела к β2-гликопретеину-1
аКЛ - антител к кардиолипину
АС – анкилозирующий спондилоартрит
аФЛ - антитела к фосфолипидам
ББ – болезнь Бехчета
БК – болезнь Крона
ВЗК – воспалительные заболевания кишечника
ВПВ – верхняя полая вена
ВПГ – вирус простого герпеса
ВЭБ – вирус Эбштейна-Барр
ГК - глюкокортикоиды
ГКГ – главный комплекс гистосовместимости человека
ДНК – дезоксирибонуклеиновая кислота
ЖКТ - желудочно-кишечный тракт
ИВРЗ - иммуновоспалительные ревматические заболевания
ИЛ – интерлейкин
ИНФ - инфликсимаб
ИФН – интерферон
КН – когнитивные нарушения
КТ – компьютерная томография
МРТ – магнитно-резонансная томография
НПВ – нижняя полая вена
НПВП – нестероидные противовоспалительные препараты
НЯК – неспецифический язвенный колит
ОКТ - оптическая когерентная томография
ПР – психические расстройства
ПЦР – полимеразная цепная реакция
РА – ревматоидный артрит
РАС - рецидивирующий афтозный стоматит
РКИ – рандомизированные контролируемые исследования
РС – рассеянный склероз
РТДС – расстройства тревожно-депрессивного спектра
СКВ – системная красная волчанка
СМЖ - спинномозговая жидкость
СОЭ – скорость оседания эритроцитов
СпА – спондилоартрит
СРБ – С-реактивный белок
ССЛ - семейная средиземноморская лихорадка
ТФР-β - трансформирующий фактор роста β
УЗИ – ультразвуковое исследование
ФНО-α - фактор некроза опухоли альфа
ЦМВ - цитомегаловирус
ЦНС – центральная нервная система
ЦсА – циклоспорин А
ЦФ - циклофосфамид
ASCA - антитела против *Saccharomyces cerevisiae*
HLA – Human Leucocyte Antigen
HSP - heat shock protein (белок теплового шока)
NETs - neutrophil extracellular traps (нейтрофильные внеклеточные ловушки)

ПРЕДИСЛОВИЕ

Интерес к изучению болезни Бехчета возник в Институте ревматологии в начале 90-х годов прошлого века, когда стали появляться пациенты с этом редким заболеванием, в основном, этнические представители народов Северного Кавказа и Закавказья. В 1993 г. в журнале «Терапевтический архив» была опубликована одна из первых статей профессора З.С. Алекберовой, касающаяся иммуногенетического маркера болезни Бехчета - HLA-B5. Позже это направление, благодаря поддержке руководства института, и прежде всего, академика В.А. Насоновой, получило дальнейшее развитие. Институт стал, по сути, единственным научно-практическим центром страны, в котором не только получали лечение большое количество пациентов с болезнью Бехчета со всего Советского Союза, а позже – России и постсоветского пространства, но и, благодаря всестороннему изучению, международному сотрудничеству, активно внедрялись современные подходы к диагностике и терапии этого заболевания. Особенно активно изучались и продолжают изучаться по настоящее время в сотрудничестве с НИИ глазных болезней им. Гельмгольца офтальмологические проявления заболевания. Многие годы данные аспекты были предметом международного сотрудничества с профильными научными учреждениями Японии, курируемыми профессором S. Ohno.

За прошедшие годы в институте обследовано более 600 пациентов с болезнью Бехчета. В последнее время особый научно-практических интерес также вызывают нейропсихические, желудочно-кишечные, сосудистые проявления болезни Бехчета, этнические и гендерные особенности заболевания, взаимовлияние болезни Бехчета и беременности, поиск оптимальных схем лечения больных.

В настоящее время институт продолжает поддерживать тесные связи с исследователями данной проблемы из стран СНГ, дальнего Зарубежья. Особенно плодотворным стало сотрудничество с Дагестанским Государственным Медицинским Университетом. Сотрудники института, занимающиеся болезнью Бехчета, неоднократно выступали с докладами, в том числе устными, на отечественных и международных конференциях. Многие годы мы являемся членами Международного общества по изучению болезни Бехчета.

Данная монография является вторым изданием монографии «Болезнь Бехчета», опубликованной в 2007 г. Она существенно дополнена современными данными по всем аспектам болезни, начинаю с этиопатогенеза и заканчивая новыми подходами к терапии.

Уверен, что книга окажется полезной как для практикующих врачей, так и для научных исследователей данной проблемы.

Академик РАН, Е.Л. Насонов.

Хулуси Бехчет (Hulûsi Behçet)
1889-1948 г.г.
турецкий дерматолог

ГЛАВА 1

1.1 ОПРЕДЕЛЕНИЕ БОЛЕЗНИ БЕХЧЕТА

Болезнь (синдром) Бехчета (ББ) - системный васкулит неизвестной этиологии, характеризующийся поражением сосудов любого типа и калибра, проявляющийся рецидивами язвенного процесса в ротовой полости и на гениталиях, поражением глаз, суставов, желудочно-кишечного тракта (ЖКТ), центральной нервной системы (ЦНС) и других органов. Имеет хроническое течение с непредсказуемыми обострениями и ремиссиями и гетерогенность по демографическим особенностям, характеру органных поражений, частоте и тяжести рецидивов, течению заболевания, ответу на лечение и прогнозу [1, 2, 3].

1.2. ИСТОРИЯ ИЗУЧЕНИЯ БОЛЕЗНИ БЕХЧЕТА

Сообщения о больных с клиническими проявлениями, которые сегодня относят к ББ, можно найти в работах Гиппократа и древних врачей Японии, Китая и Арабских стран, что свидетельствует о том, что это заболевание известно с давних времен [4].

Наблюдения больных с рецидивирующим гипопионом и афтозным стоматитом публикуются в медицинской литературе конца XIX и начала XX века, сочетание отдельных признаков заболевания представлены в работах L. Blüthe (1908 г.) [5], H. Planner и F. Romenowsky (1940 г) [6] и других авторов.

Хотя заболевание и было распознано давно, чаще всего, касаясь истории его изучения, ссылаются на работы двух исследователей. Речь идет об офтальмологе Бенедикте Адамантиадисе (B. Adamantiades), который родился в 1875 г. в г. Пруса (Prouse), в Малой Азии (сейчас – это г. Бурса, Турция), учился в Стамбуле, а медицинское образование получил в университете г. Афин. В 1930 г. на ежегодном собрании Медицинского Общества Афин Б. Адамантиадис представил больного 20 лет с рецидивирующим иритом и гипопионом. У этого пациента, кроме офтальмологических симптомов, имелись афты во рту и в области гениталий, пиодерма и артриты. В 1946 г. автор описал тромбофлебит периферических сосудов, как составляющее этого заболевания [7, 8].

Хулуси Бехчет (Hulûsi Behçet) в течение 1937-1940 г.г. публикует 6 работ на 4 языках, включавших описание 7 больных.

Несколько слов о Хулуси Бехчете. Родился в 1889 г. в г. Стамбул. Обучался медицине и дерматологии в военной академии Gülhane (Турция), затем в Будапеште и Берлине. Им был основан департамент дерматологии и венерологии в г. Стамбул, который он возглавлял вплоть до самой смерти.

Х. Бехчет подчеркивал необходимость «тщательного научного наблюдения для распознавания этого заболевания, которое поражает различные органы не одновременно, а на протяжении длительного периода времени». Его первое наблюдение заболевания с «трехсимптомным комплексом» относится к 1920 г. Второй больной со сходными симптомами был описан в 1930 г, и третий – в 1937 г. В 1937 г. эти наблюдения были опубликованы в международном журнале «Dermatologische Wochenschr» [9]. В течение трех последующих лет Х. Бехчет сообщает еще о 5 пациентах, у которых, кроме трех основных симптомов, были замечены и другие признаки заболевания – узловатая эритема, акнеформные высыпания и артралгии.

В 1941 г. офтальмолог T. Jensen был первым, кто предложил назвать это заболевание «Синдром Бехчета» [10].

В 1947 г. на международном конгрессе дерматологов в Женеве «Трехсимптомный комплекс» был признан как определенное заболевание и официально эпонимизирован как «morbus Behçet´s» (болезнь Бехчета).

В последние годы многие эксперты предлагают заменить термин ББ на «синдром Бехчета», так как определение «синдром» более точно отражает сущность заболевания, представляющего собой совокупность симптомов. Географические различия по выраженности заболевания, частоте отдельных симптомов, семейной агрегации некоторых из них, а также по ответной реакции на лекарственные средства, особенно на ингибиторы цитокинов, при различных клинических проявлениях подтверждают это. Сторонники «синдрома Бехчета» подкрепляют свою точку зрения тем, что до настоящего времени не существует единой диагностической процедуры или известной общей этиологии, и пока она не существует, то следует рассматривать данную совокупность симптомов как синдром. Альтернативная точка зрения состоит в том, что существует достаточно общих черт, чтобы данное состояние расценивалось как болезнь [11, 12].

Литература:

1. Российские клинические рекомендации. Ревматология/ под ред. Е.Л. Насонова. – М.: ГЭОТАР-Медиа, 2017. 464 с. [Revmatologiya: Klinicheskie rekomendatsii. Moscow: GEOTAR-Media; 2017. 464 p.]
2. Алекберова З.С. Болезнь Бехчета: монография / З. С. Алекберова. — М.: 2007. 86 с.
3. Hatemi G., Seyahi E., Fresko I., Talarico R., Hamuryudan V. One year in review 2020: Behçet's syndrome. Clinical and Experimental Rheumatology. 2020; 38, 5 (Suppl.127): S3-S10.
4. Neuman I. Die Aphten am weiblichen genitale. Wien.Klin.Rundsch. 1895; 9: 289-290
5. Blüthe L. Zur Kenntnis des recidivereden Hypopyons. Inaugural Thesis. 1908; Heidelberg
6. Planner H., Romenowsky F. Beiträge zur Kenntnis der ulceration am ausseren wei blichen genitale. Trch.Dermat.Syphil. 1940; 140: 162-188
7. Adamantiades B. Sur un cas d'iritis a hypopyon récidivant. Ann. Ocul. (Paris). 1931; 168: 271-278
8. Adamantiades B. La thrombophlébite comme quatrième symptome de l'ititis récidivante a hypopyon. Ann. Ocul. (Paris). 1946; 179: 143-148
9. Behçet H. Über rezidivierende aphthöse, durch ein Virus verursachte Geschwüre am Mund, am Auge und an den Genitalien. Dermatol. Wochenschr. 1937; 105: 1152-1157

10. Jensen T. Sur les ulcerations aphteuses del la muqueuse de la bouche et de la peau génitale combines avec les symptoms oculaires (Syndrôme Behçet). Acta Dermatol. Venerol. 1941; 22: 64-79
11. Yazici H, Ugurlu S, Seyahi E. Behçet syndrome: is it one condition? Clin Rev Allergy Immunol. 2012; 43: 275–80. doi: 10.1007/s12016-012-8319-x
12. Hatemi G, Christensen R, Bang D, et al. 2018 update of the EULAR recommendations for the management of Behçet's syndrome. Ann Rheum Dis 2018; 77 (6): 808-818. doi: 10.1136/annrheumdis-2018-213225

1.3 ЭПИДЕМИОЛОГИЯ БОЛЕЗНИ БЕХЧЕТА

Частота ББ существенно отличается в разных географических зонах. Эндемичными по ББ являются страны, расположенные вдоль восточного побережья Средиземного моря и регионы Центральной и Восточной Азии [1] (рисунок 1).

Расположение этих стран по ходу Великого шелкового пути и ассоциация заболевания с определенным иммуногенетическим маркером подтверждают гипотезу о том, что распространение ББ осуществлялось при миграции кочующих племен. Передача генетического материала, наряду с экзогенными агентами, рассматриваются как факторы, ответственные за экспансию ББ [2].

На карте выделены регионы, где распространенность ББ наибольшая.

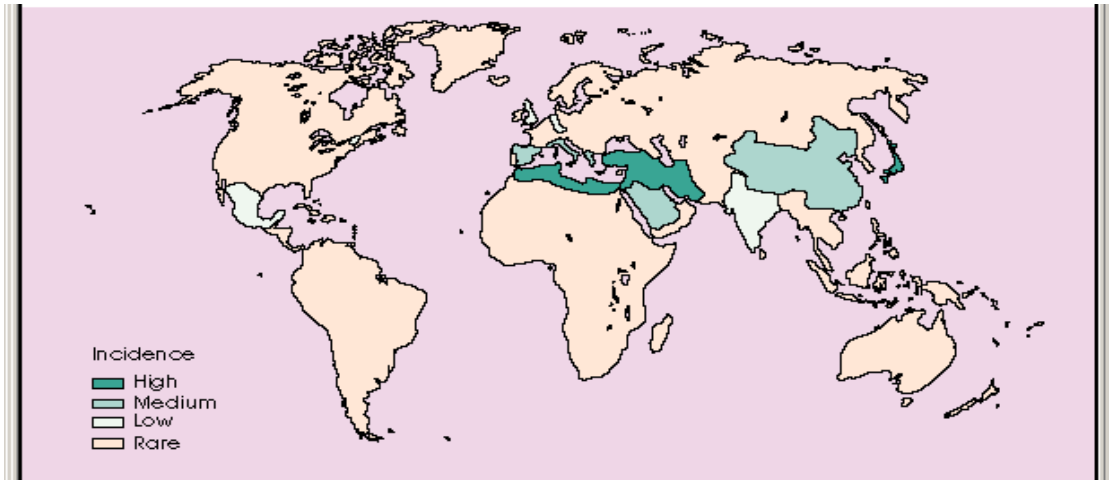

Рис. 1. Распространенность болезни Бехчета
(Rheumatology by Klippel and Dieppe, 1997г.)

Распространенность ББ различается не только в разных странах, но и в различных этнических популяциях, проживающих в одной и той же стране.

Эпидемиологические исследования, проведенные во многих странах мира, показали весьма изменчивые оценки распространенности ББ, варьирующиеся от 0,1 на 100 тыс. на Гавайях до 664 человек на 100 тыс. населения в Северной Иордании. Суммарная распространенность ББ составляет 10,3 на 100 тыс. населения в мире. Наибольшую распространенность, помимо Иордании, болезнь имеет в Турции (80-600 на 100 тыс.), Иране и Ираке (17-80 на 100 тыс.), Корее (26,7-35,7 на 100 тыс.), Японии (16 человек на 100 тыс.), Китае (14 на 100 тыс.населения). В Европе распространенность заболевания в среднем составляет 2,1 - 5,3 на 100 тыс. населения, в Северной Америке/ Карибских островах – 3,8 на 100 тыс. [3 - 13]. Эпидемиологических данных о распространенности ББ в России нет. Известно, что в России наиболее часто ББ встречается среди уроженцев Северного Кавказа и

Закавказья. Учитывая то, что распространенность ББ в России не превышает 10 случаев на 100 тысяч населения, заболевание отнесено к орфанным.

В таблице 1 представлены данные о распространенности ББ в некоторых регионах мира.

Таблица 1. Распространенность ББ в разных регионах мира [3-13].

Страна	Число больных ББ на 100 тыс. населения
Северная Иордания	664
Турция	80-600
Ирак, Иран	17-80
Корея	26,7-35,7
Япония	16
Китай	14
Великобритания	14,6
Северная Америка/ Карибские острова	2,2-6,8
Южная Европа	3,4-8,2
Северная Европа	1,1-4,0

Замечено, что ББ более часто встречается среди лиц, живущих между 30° и 45° северной широты, по сравнению с теми, кто живет в Северной Европе [14]. Однако в последние годы, возможно, в связи с улучшением диагностики, отмечен рост заболеваемости в странах Европы, в частности, распространенность ББ в Великобритании увеличилась с 8,32 (6,83–9,81) на 100 тыс. населения в 2000 г. до 14,61 (13,35–15,88) на 100 тыс. населения в 2017 г. [11]. В Южной Италии растространенность ББ среди коренного населения сейчас составляет 15,9 (8,9-28,5) на 100 тыс. [13].

Нами был проанализирован состав наблюдающихся в ФГБНУ НИИР им. В.А. Насоновой пациентов с ББ по национальному признаку. Среди 560 обследованных 370 (66,0%) были уроженцами Северного Кавказа и Закавказья, большей частью - этническими дагестанцами (132 (23,6%)), армянами (60 (10,7 %)), чеченцами (56 (10,0%)), азербайджанцами (55 (9,82%)); 121 (21,6%) - русскими, 48 (8,57%) - представителями народов Средней Азии, 12 (2,14%) – украинцами/ молдованами, 6 (1,07%) – якутами/ эвенками и 3 (0,53%) - евреями.

Вышеприведенные данные позволяют предположить, что Великий шелковый путь проходил через определенные регионы Кавказа, особенно соседствующие с Турцией, где ББ имеет широкую распространенность.

Вопросы распространенности ББ в разных регионах мира постоянно обсуждаются в литературе в связи с тем, что на данный показатель влияют процессы миграции, совершенствование лечебной тактики и другие факторы.

Литература:

1. Onder M., Gurer M.A. The multiple faces of Behcet’s disease and its aetiological factors. J. Eur. Acad. Dermatol. Venereol. 2000; 15: 126–136
2. Zouboulis Ch. Epidemiology of Adamantiades-Behcet’s disease. BD News. 2001; 2: p: 3-4
3. Mahr A, Maldini C. Épidémiologie de la maladie de Behçet [Epidemiology of Behçet's disease]. Rev Med Interne. 2014; 35(2): 81-9. French. doi: 10.1016/j.revmed.2013.12.005.
4. Akkoç N. Update on the epidemiology, risk factors and disease outcomes of Behçet's disease. Best Practice & Research Clinical Rheumatology. 2018, https://doi.org/ 10.1016/j.berh.2018.08.010

5. Maldini C, Druce K, Basu N, LaValley MP, Mahr A. Exploring the variability in Behçet's disease prevalence: a meta-analytical approach. Rheumatology (Oxford). 2018; 57 (1): 185-195. doi: 10.1093/rheumatology/kew486.
6. Madanat W.Y, Alawneh K.M, Smadi M.M, Saadeh S.S, Omari M.M, Bani Hani A.B, Yazici H. The prevalence of Behçet's disease in the north of Jordan: a hospital-based epidemiological survey. Clin Exp Rheumatol. 2017; 35 Suppl 108(6): 51-54.
7. Davatchi F, Shahram F, Chams-Davatchi C, Shams H, Abdolahi BS, Nadji A, Faezi T, Akhlaghi M, Ghodsi Z, Karimi N, Kavosi H, Mohtasham N, Masoumi M, Shadmanfar S, Mousavi M. Behcet's disease in Iran: Analysis of 7641 cases. Mod Rheumatol. 2019; 29(6):1023-1030. doi: 10.1080/14397595.2018.1558752.
8. Gheita, T.A., El-Latif, E.A., El-Gazzar, I.I. et al. Behçet's disease in Egypt: a multicenter nationwide study on 1526 adult patients and review of the literature. Clin Rheumatol. 2019; 38**:** 2565–2575. https://doi.org/10.1007/s10067-019-04570-w
9. Kirino Y, Nakajima H. Clinical and Genetic Aspects of Behçet's Disease in Japan. Intern Med. 2019; 58(9):1199-1207. doi: 10.2169/internalmedicine.2035-18.
10. Lee Y.B, Lee S.Y, Choi J.Y, Lee J.H, Chae H.S, Kim J.W, Han K.D, Park Y.G, Yu D.S. Incidence, prevalence, and mortality of Adamantiades-Behçet's disease in Korea: a nationwide, population-based study (2006-2015). J Eur Acad Dermatol Venereol. 2018; 32(6): 999-1003. doi: 10.1111/jdv.14601
11. Zhang Z, He F, Shi Y. Behcet's disease seen in China: analysis of 334 cases. Rheumatol Int. 2013; 33(3):645-8. doi: 10.1007/s00296-012-2384-6.
12. Thomas T, Chandan JS, Subramanian A, Gokhale K, Gkoutos G, Harper L, Buckley C, Chandratre P, Raza K, Situnayake D, Nirantharakumar K. Epidemiology, morbidity and mortality in Behçet's disease: a cohort study using The Health Improvement Network (THIN). Rheumatology (Oxford). 2020; 59 (10): 2785-2795. doi: 10.1093/rheumatology/keaa010.
13. Olivieri I, Leccese P, Padula A, Nigro A, Palazzi C, Gilio M, D'Angelo S. High prevalence of Behçet's disease in southern Italy. Clin Exp Rheumatol. 2013; 31 (3 Suppl 77): 28-31.
14. Chavis P.S., Tabbara K.F. Behcet's disease. Int. Ophthalmol. Clin. 1995, 35: 43–67

1.4 ВОЗРАСТ И ПОЛ

ББ страдают преимущественно молодые люди, между 2-й и 4-й декадами жизни [1]. Ch. Zouboulis приводит следующие данные, касающиеся среднего возраста больных на момент начала ББ [2]:

в странах Восточной Азии – 31,7 года,
в Арабских странах – 26 лет,
в Турции – 25,6,
в Израиле – 19,9,
в Европе – 25,9,
в США – 28,3 года.

Описаны случаи более раннего (несколько месяцев от рождения) или позднего начала заболевания (до 72 лет). Известны и ювенильные формы ББ, т.е. у лиц, заболевших в возрасте до 16 лет. Например, во Франции частота этого варианта ББ составляет 0,17 на 100 тыс. населения.

Распределение ББ среди больных разного пола колеблется в зависимости от региона. Считается, что мужчины страдают ББ чаще, чем женщины, соотношение М:Ж составляет 2-10:1 в странах, через которые проходил Великий шелковый путь, тогда как в Западной Европе, в частности в Германии и в США, тенденция в отношении половой предрасположенности обратная.

Преобладание мужчин среди больных ББ наблюдается в Турции, на Среднем Востоке, Иране, Кувейте [3, 4].

Напротив, в Японии частота ББ среди женщин достоверно выше, чем у мужчин, причем заболевание у первых ассоциируется с более мягким течением заболевания [2].

Мнение большинства исследователей совпадает в отношении того, что у мужчин заболевание протекает тяжелее, по сравнению с женщинами, особенно это касается поражения глаз и других серьезных проявлений ББ (аневризмы, легочные симптомы и поражение сосудов) [5].

Заболевание протекает агрессивнее и тяжелее среди мужчин, особенно молодого возраста, жителей Среднего и Дальнего Востока, Японии, стран Средиземноморья, чем у мужчин того же возраста западной популяции и у черных африканцев [4, 5-8].

У мужчин ББ ассоциируется с высокой активностью болезни в целом и высоким риском потери зрения [4, 9].

Среди 560 обследованных в ФГБНУ НИИР им. В.А. Насоновой пациентов с ББ мужчины тоже составили большинство – 351 (62,7%) человек, женщин было 209 (37,3%). Средний возраст больных составил 32,9±10,0 (M±SD) год, медиана длительности заболевания - 96 [48; 174] месяцев (в среднем 8 лет). Диагноз ББ поставлен в среднем на 10 году болезни, что свидетельствует о поздней диагностике. У мужчин отмечено более частое поражение глаз (68,4% против 48,8%, $p<0,001$), кожи (91,1% против 79,4%, $p<0,001$), сосудов (21,4% против 11,5%, $p=0,002$), положительный тест патергии (33,3% против 22,9%, $p=0,005$) и HLA-B5(51) (65,0% против 40,6%, $p<0,001$).

Таким образом, можно говорить, что половые и возрастные различия определенно отражают этнические и географические особенности ББ.

Литература:

1. Kone-Paut I., Yurdakul S., Bahabri S. Clinical features of Behcet's disease in children an International collaborative study of 86 cases. J.Pediatr. 1998; 132: 721-725
2. Zouboulis Ch., Epidemiology of Adamantiades-Behcet's disease. BD News. 2001; 2 (2): 3-4
3. Kaklamani V.G., Kaklamanis P.G. Treatment of Behcet's disease: an update. Semin.Arthr.Rheum. 2001; 30: 299-312
4. Tugal-Tutkun I., Őnal S., Altan Yayciolglu R. Uveitis in Behcet's disease: an analysis of 880 patients. Am.J.Ophthalmol. 2004; 138: 373-380
5. Tursen U., Gűrler A., Boyvat A. Evaluation of clinical findings according to sex in 2313 Turkish patients with Behcet's disease. Int.J.Dermatol. 2003; 42: 346-351
6. Jacyk W.K. Behcet's disease in South African blacks: report of five cases. J.Am.Acad.Dermatol. 1994; 30: 869-873
7. Poon W., Verity D.H., Larkin G.L. et al. Behcet's disease in patients of west African and Afro-Caribbean origin. Br.J.Ophthalmol. 2003; 87: 876-878
8. Yurdakul S., Hammuryudan V., Yazici H. Behcet's syndrome. Curr.Opin.Rheumatol. 2004; 16: 38-42
9. Sakane T., Takeno M., Susuki N. et al. Behcet's disease. N.Engl.J.Med. 1999: 341: 1284-1291

ГЛАВА 2
ЭТИОПАТОГЕНЕЗ БОЛЕЗНИ БЕХЧЕТА

Этиопатогенез ББ рассматривается как сложный процесс, при этом инициирующая роль отводится комбинации различных факторов, среди которых выделяются генетические и инфекционные, в результате которой активируется врожденный иммунный ответ и запускаются адаптивные иммунные реакции против факторов окружающей среды и аутоантигенов [1, 2].

2.1 ИНФЕКЦИОННЫЕ АГЕНТЫ

Инфекционная теория возникновения ББ обсуждается с момента описания болезни в 1937 г. Были предложены четыре основные гипотезы: 1) бактериальная, связывающая начало заболевания с воздействием стрептококков; 2) вирусная, предполагающая этиологическую роль вирусов простого герпеса (ВПГ) 1 и 2 типа, герпес-вирусов 6 и 7 типа, цитомегаловируса (ЦМВ), вируса Эбштейна-Барр (ВЭБ); 3) опосредованная через белки теплового шока (heat shock proteins (HSP)) и 4) перекрестная или гипотеза молекулярной мимикрии [1-8].

Стрептококки. Различные серотипы стрептококка рассматриваются как главные факторы, провоцирующие активацию болезни из-за того, что дебют язв на слизистой ротовой полости совпадет с лечением зубов, тонзиллитом, у ряда больных имеется гиперчувствительность при проведении внутрикожного теста на стрептококковый антиген. Предполагается, что в микробной флоре ротовой полости в этих случаях доминируют атипичные стрептококки, участвующие в патогенезе ББ [5, 7].

Успешное применение антибактериальных препаратов, в частности пенициллинов в комбинации с колхицином, тоже рассматривается в ряде работ как подтверждение участия стрептококков при ББ [7].

H. Direskeneli [2] приводит модель развития заднего увеита при ББ, исходя из инициирующего эффекта стрептококков (рисунок 1).

Считается, что стрептококковые антигены могут быть причиной усиления секреции Т-лимфоцитами интерлейкина 6 (ИЛ-6), интерферона-γ (ИФН), а также фактора некроза опухоли (ФНО-α) у больных ББ [8-11]. Все сказанное предполагает действие этих бактерий, если не этиологическое, то, по крайней мере, как триггерное при данном заболевании.

Стафилококки и другие микроорганизмы. Замечено, что поражение суставов при ББ ассоциируется с папуло-пустулезными высыпаниями [12]. В тоже время, некоторые исследования выявили, что пустулы пациентов с ББ инфицированы различными микроорганизмами, включая *Staphylococcus aureus, Streptococcus и Prevotella sp.* [13]. В отличии от пациентов с вульгарными угрями, у которых содержимое пустул давало рост *Staphylococcus aureus* в 29% случаев, у пациентов с ББ рост микроорганизма отмечался у 58%. Еще одним интересным открытием стало присутствие *Prevotella sp.* в пустулах больных ББ. Эти бактерии обычно присутствуют при вторично инфицированных поражениях кожи, таких как псориаз и экзема. Рост *Prevotella sp.* при посеве из пустул больных ББ был отмечен в 24% случаев, в то время как содержимое пустулл пациентов с вульгарными угрями такого роста не давало ни в одном случае.

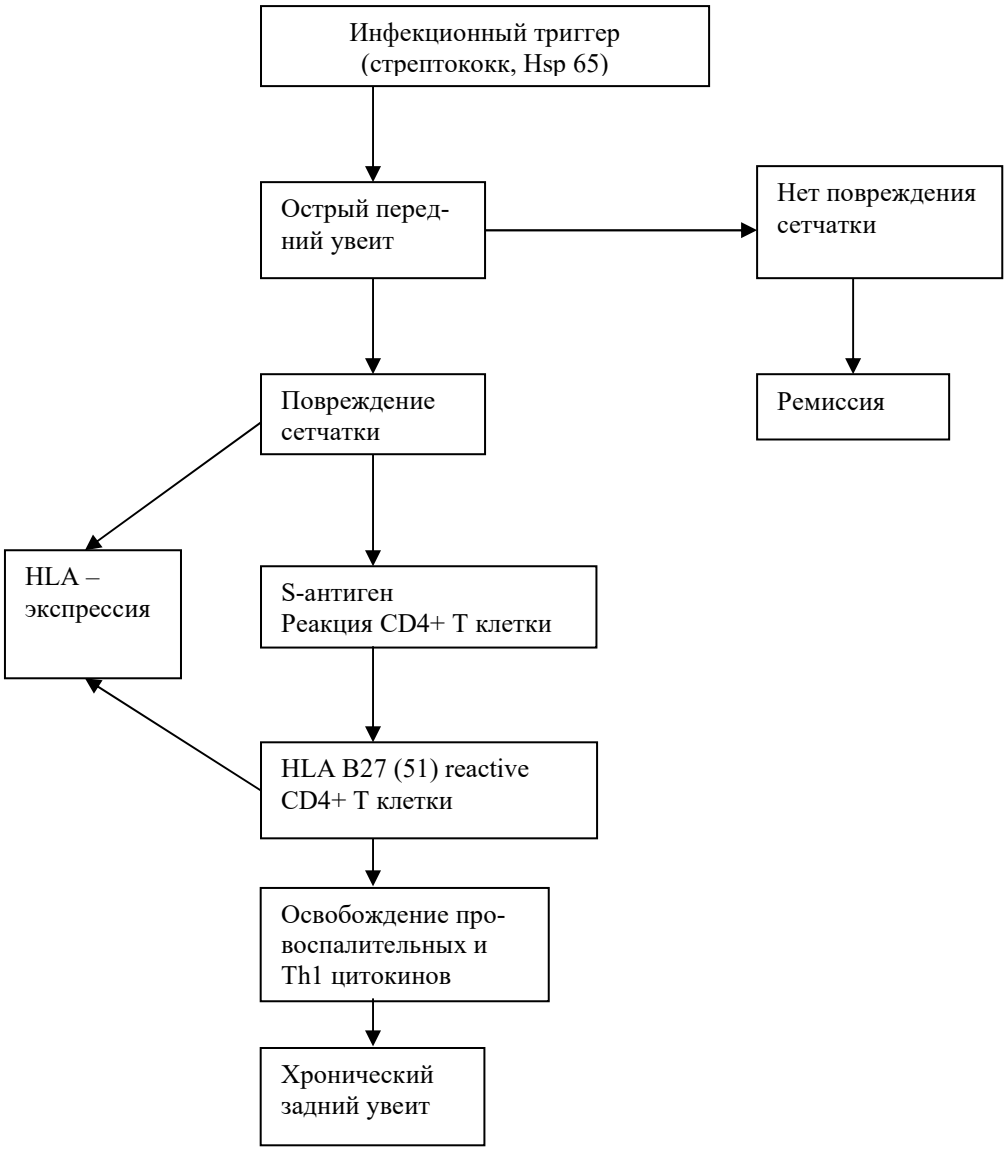

Рисунок 1. Модель развития хронического увеита при ББ: роль перекрестной реакции ретинального S-антигена и HLA B27 / 51 дериват-пептида.

Вирус простого герпеса. В пользу вирусной природы ББ впервые высказался в 1937 г. сам Х. Бехчет [13]. И сегодня ВПГ чаще других рассматривается как этиологический агент при ББ. В ряде работ сообщается, что в сыворотке больных ББ, по сравнению с контролем, в высоком титре циркулируют антитела к ВПГ-1, а циркулирующие иммунные комплексы содержат антиген ВПГ-1 [15]. Кроме того, у больных ББ в полимеразной цепной реакции обнаружена ДНК ВПГ в афтах, на гениталиях и в тонком кишечнике, где чаще всего локализуются язвы [16]. Обсуждается также возможная этиологическая роль вируса *varicella zoster*, ЦМВ, ВЭБ, вирусов герпеса человека 6 и 7 типов [17].

В то же время вирусная гипотеза при ББ не получила подтверждения в других работах, поскольку в полимеразной цепной реакции результаты от больных ББ на ДНК ВПГ в слюне, лейкоцитах периферической крови, мазках из ротовой полости были сопоставимы с таковыми в контроле [2, 16, 17]. И, тем не менее, значение ВПГ в патогенезе продолжает обсуждаться. Скорее всего, неэфффективность антивирусного лечения, как и частое выявление антител к ВПГ у здоровых лиц, свидетельствуют против его роли в развитии болезни.

Микробиота. В настоящее время появляется все больше доказательств того, что

микроорганизмы играют фундаментальную роль в способности человека поддерживать гомеостатический баланс между здоровьем и болезнью. Значение микробиоты человека, включающей бактерии, вирусы, археи и эукариоты, становится все более очевидным. Они составляют 90% всех клеток в организме. Большинство из них находятся в ЖКТ. Обычно здоровая среда комменсальной микробиоты ЖКТ предотвращает колонизацию любых патогенных бактерий или обеспечивает симбиотическое существование. Комменсальная микробиота предотвращает разрушение слизистого барьера в ЖКТ, включая рот и кишечник. Однако сопутствующие заболевания, диета, лекарства, факторы окружающей среды и генетическая предрасположенность при ББ усиливают дисбактериоз и приводят к нарушению слизистого барьера, что, в свою очередь, вероятно, усиливает проникновение патогенных микроорганизмов, способных запускать иммунные и воспалительные реакции, которые являются фундаментальными механизмами этиопатогенеза ББ. Основываясь на их более частом выявлении у пациентов с ББ, *Streptococcus strains, S. sanguinis, Saccharomyces fermentans, Borrelia burgdorferi, Helicobacter pylori, Escherichia coli, Staphylococcus aureus, Mycoplasma fermentans, Mycobacterium и Klebsiella pneumoniae* отнесены к потенциальным этиологическим факторам ББ [18].

Белки теплового шока (Heat shock proteins (HSPs)). Дисбактериоз может привести к нарушениям в иммунной системе с индукцией воспаления. Одним из механизмов индукции воспаления, актуальных для ББ, является молекулярная мимикрия. Примером этого являются бактериальные белки теплового шока (HSPs), демонстрирующие гомологию последовательностей с белками теплового шока человека (HHSPs), что обусловливает их триггерную провоспалительную роль в патогенезе ББ. Установлено, что HSP-65 kD *Streptococcus sanguinis* гомологичны HSP-60 kD человека, что позволяет предположить их участие в патогенезе ББ. Белок 336-351 человеческого HSP60, гомологичный белку 311-326 бактериального HSP65, как лиганд для «toll-like» рецепторов (TLR) способен стимулировать выработку Th-1-цитокинов у пациентов с ББ [19-21].

Еще один фактор возможного участия в патогенезе ББ – это **αβ-кристаллин**, который является стресс-связанным иммунодоминантным антигеном, подобным HSP. У больных ББ с паренхиматозным, но не сосудистым поражением ЦНС, отмечен высокий сывороточный уровень этого антигена [22]. Более того, ответы на HSP-65 и αβ-кристаллин четко коррелируют между собой, что предполагает общность иммунных механизмов, отвечающих за аутоантительный ответ [2].

В последнее время у больных ББ были обнаружены и другие антитела, среди них **антитела к *Saccharomyces cerevisiae*** [23], **α-энолазе** [24], что послужило основанием к отнесению последних к возможным диагностическим маркерам ББ.

2.2 ИММУННЫЕ НАРУШЕНИЯ

Результаты изучения показателей врожденного (клеточного) и приобретенного (гуморального) иммунитета у больных ББ свидетельствуют об иммунно-воспалительном характере заболевания.

Врожденный иммунитет при ББ

Активация нейтрофилов

Учитывая то, что для таких классических клинических проявлений ББ, как пустулезный фолликулит, реакция патергии и гипопион, характерна значительная инфильтрация тканей нейтрофилами, были тщательно исследованы их функция и состояние, так как именно нейтрофилы имеют ключевое значение для врожденного иммунного ответа.

Мнения исследователей по поводу повышения или снижения нейтрофильной фагоцитарной активности, продукции активных метаболитов кислорода, хемотаксиса и нейтрофил-эндотелиальной адгезии крайне противоречивы. Показано, что уровни

S100A12, относящегося к семейству S100 кальцийсвязывающих белков и секретирующегося активированными нейтрофилами либо в воспаленных тканях, либо в кровотоке повышены у больных ББ при обострении заболевания [25].

Другим механизмом, обусловленным нарушением в системе врожденного иммунного ответа, является повышенное образование нейтрофильных внеклеточных ловушек (neutrophil extracellular traps (NETs)). Эти ловушки позволяют нейтрофилам уничтожать внеклеточные патогены при минимальном повреждении клеток хозяина. Основными компонентами нейтрофильных внеклеточных ловушек являются гистоны, ферменты и пептиды гранул (нейтрофильная эластаза, миелопероксидаза, катепсин G, лактоферрин, желатиназа, лизоцим C, кальпротектин и другие). Процесс образования NETs называется нетозом (NETosis) и может быть вызван различными индукторами: микроорганизмами, бактериальными компонентами, активированными тромбоцитами, комплементарными пептидами, аутоантителами, ИЛ-8, кристаллами монурата, сигаретным дымом. В норме нетоз представляет собой специфический механизм запрограммированной гибели нейтрофилов. Этот физиологический механизм может быть потенциально изменен и гиперактивирован при некоторых аутоиммунных заболеваниях, и в частности, при васкулитах мелких сосудов, поддерживая воспаление и приводя к повреждению сосудов. Показано, что циркулирующие нейтрофилы пациентов с ББ склонны выделять NETs in vitro и экспрессировать более высокие уровни цитоплазматической деиминазы PAD4, а применение колхицина и дексаметазона у этих пациентов позволяет ингибировать спонтанное формирование NETs нейтрофилами [26, 27].

γδ Т лимфоциты

γδ Т - лимфоциты представляют собой незначительную популяцию Т-лимфоцитов (1-10% Т-клеток периферической крови), экспрессирующих Т-клеточные рецепторы (TCRs), состоящие из γ и δ гетеродимеров. Vγ9δ2+ Т-лимфоциты, основное подмножество γδ Т - лимфоцитов периферической крови, которые распознают непептидные антигены, продуцируемые бактериями. γδ Т-лимфоциты играют важную роль во врожденном иммунитете в качестве первой линии защиты от микроорганизмов, в контроле за опухолями и, возможно, в модуляции аутоиммунных реакций. Поликлональная активация γδ Т-лимфоцитов периферической крови характерна для пациентов с ББ. γδ Т-лимфоциты у пациентов с обострением ББ активнее экспрессируют CD29 и CD69, а также ИФН-γ и ФНО-α. Значимое локальное присутствие γδ Т-лимфоцитов в активных очагах воспаления при ББ, характеризующихся повышенной экспрессией HSP60, предполагает возможные взаимодействия HSP и γδ Т-лимфоцитов [28-30]. Было показано, что Vγ9Vδ2+ Т-лимфоциты активно экспрессируют рецепторы ФНО II и β1 ИЛ-12 при обострении ББ, а инфликсимаб (ИНФ), представляющий собой моноклональное антитело к ФНО-α, ингибирует активированные Vγ9Vδ2+ Т-лимфоциты [31]. Продукция ИЛ-13, ИФН-γ, гранулоцитарно-макрофагального колониестимулирующего фактора (ГМ-КСФ), ФНО-α, хемокинов CCL4 и CCL5 при ББ ниже по сравнению со здоровыми контрольными группами при рестимуляции лигандом TLR3 и BrHPP (bromohydrin pyrophosphate), что указывает на то, что γδ Т-лимфоциты уже подвергались регулярным эффектам, которые изменили их активность [32]. Было также показано, что γδ Т-лимфоциты продуцируют ИЛ-17 в качестве провоспалительного раннего активатора нейтрофилов [33].

Естественные киллеры (NK-клетки)

Относятся к цитотоксическим лимфоцитам, участвующим в реализации врожденного иммунного ответа. При обострении ББ отмечается значимое увеличение этих лимфоцитов [34]. В недавних исследованиях показано, что NK-клетки пациентов с ББ поляризуются в ответ на Th1 [35] и секретируют более высокие уровни ФНО-α, ИФН-γ и ИЛ-2 во время рецидивов заболевания [36]. Также было показано увеличение CD16+клеток интерферон-γ+ NK1-типа, что свидетельствует о доминантном ИФН-γ-иммунном ответе при ББ [37].

Аутовоспаление и ББ

В последние годы обсуждается возможность отнесения ББ к аутовоспалительным заболеваниям. Аутовоспалительные заболевания представляют собой группу наследственных расстройств, характеризующихся эпизодами неспровоцированных, повторяющихся воспалительных приступов, в основном опосредованных нейтрофилами [38]. В отличие от классических аутоиммунных расстройств, при этих заболеваниях отсутствует аутоантителообразование или антигенспецифичные Т-клетки. Прототипом заболевания является семейная средиземноморская лихорадка (ССЛ), заболевание, связанное с мутациями в гене MEFV (MEditerranean FeVer), кодирующем белок пирин/марестрин. ББ с некоторыми его клиническими особенностями, такими как рецидивирующие нерубцовые поражения слизистой оболочки и недеформирующий артрит, повышенная продукция ИЛ-1 и ИЛ-18, отсутствие специфических аутоантител также можно отнести к аутовоспалительным заболеваниям [39]. При поиске ассоциаций между ССЛ и ББ, двумя распространенными на Ближнем Востоке заболеваниями, было выявлено, что мутация в гене MEFV чаще, чем в контроле выявлялась у больных ББ и ассоциировалась с более тяжелым течением заболевания и поражением сосудов [40]. Роль MEFV была подтверждена в недавнем полногеномном исследовании при ББ [41].

С другой стороны, в отличие от ББ, почти все аутовоспалительные заболевания имеют моногенную наследственность и для аутовоспалительных заболеваний не характерен феномен патергии, типичный для ББ.

Приобретенный иммунитет при ББ

Клеточный иммунитет

Для ББ характерна активация Т-лимфоциток как в периферической крови, так и в тканях. Как и при большинстве других аутоиммунных расстройств и васкулитов, у больных ББ преобладает гиперпродукция цитокинов Th1-типа. Концентрация как CD4+, так и CD8+ Т-лимфоцитов, продуцирующих провоспалительные цитокины Th1-типа ИЛ-2, 8, 12, 18, ФНО-α и ИФН-γ, а также уровень данных провоспалительных цитокинов в крови пациентов с ББ, как правило, увеличены и коррелируют с активностью заболевания [8, 42-48]. При поражении ЖКТ и кожных проявлениях ББ отмечено увеличение уровня ИЛ-12 и ИЛ-23 в поврежденных тканях [49, 50]. Th-17 лимфоциты, разновидность Т-лимфоцитов хелперов, в основном продуцируют ИЛ-17A, ИЛ-17F, ИЛ-22 и ФНО-α [49]. ИЛ-1, ИЛ-6 и ТФР-β (трансформирующий фактор роста β) индуцируют дифференциацию наивных Т-лимфоцитов в Th-17-лимфоциты, вовлеченные в орган-специфический аутоиммунный ответ. При обострении ББ отмечено значимое повышение концентрации ИЛ-6, ИЛ-10, ИЛ-17, а применение при ББ таких препаратов как циклоспорин А (ЦсА), пегилированный ИФН-α2β, ингибиторы ФНО-α, 1,25-дигидровитамин-Д3 приводит к снижению выраженности ответа Th-17 [52, 53].

Вопрос о том, какой из фенотипов иммунного ответа Th1 или Th2 наиболее значим при ББ, остается дискутабельным.

Т-регуляторные клетки

Т-регуляторные клетки относятся к субпопуляции CD4+ Т-лимфоцитов и играют центральную роль в поддержании иммунного гомеостаза. Т-регуляторные клетки экспрессируют фактор транскрипции Foxp3 и поверхностные и внутриклеточные маркеры, включая CD25, GITR и CTLA-4, которые могут подавлять активацию, пролиферацию и эффекторные функции широкого спектра иммунных клеток, а также экспрессировать иммуносупрессивные цитокины, такие как ИЛ-10, ИЛ-35 и ТФР-β [8]. У пациентов с обострением ББ в некоторых исследованиях отмечено увеличение числа CD4+CD25+ Т-регуляторных клеток [54], в то время как другие авторы сообщают о снижении доли регуляторных Т-клеток в мононуклеарах периферической крови накануне обострений увеита [55]. Поскольку воспаление при ББ носит неконтролируемый характер, некоторые авторы

предполагают, что регуляторная активность Т-клеток у больных ББ нарушена и недостаточна [56].

Аутоиммунитет и активность В-лимфоцитов при ББ

ББ нельзя отнести к классическим аутоиммунным заболеваниям, однако заболевание имеет аутоиммунные черты. Несмотря на то, что общее количество В-лимфоцитов при ББ обычно в норме, они экспрессируют повышенные уровни маркеров активации, таких как CD13, CD33, CD80 и маркер памяти CD45RO [57]. У больных ББ не выявляются классические аутоантитела, ассоциирующиеся с иммуновоспалительными ревматическими заболеваниями (ИВРЗ), такие как антиядерные и ревматоидный фактор, однако характерны аутоантитела против поверхностных антигенов клеток, такие как антиэндотелиальные или антитела к антигенам слизистой оболочки [58, 59]. В последнее время, с использованием протеомных подходов, в сыворотках пациентов с ББ были выявлены антитела против специфических антигенов, таких как α-энолаза, α-тропомиозин, кинектин, селенсвязывающий белок, эстераза-D и карбокси-концевая субъединица Sip1 [60]. Большинство из этих аутоантител были выявлены у больных с увеитом, и их роль в патогенезе заболевания пока не ясна.

Еще одним важным элементом аутоиммунитета является ассоциация с генами главного комплекса гистосовместимости (ГКГ) (major histocompatibility complex (MHC)). Показано, что большинство классических аутоиммунных расстройств ассоциируются с генами II класса ГКС, в то время, как развитие ББ чаще связано с антигеном I класса ГКГ - HLA-B51 [61].

Одним из аутоантигенов-кандидатов при ББ является S-антиген сетчатки (S-Ag), обнаруживаемый главным образом в клетках сетчатки. Т-клеточные реакции против S-Ag присутствуют при различных типах увеита человека, включая ББ [62]. Среди иммунодоминантных эпитопов S-Ag обнаружен пептид (аа 342-355, PDSAg), гомологичный таким областям молекулы HLA-B (аа 125-138, B27PD), как B51и B27, которые связаны с увеитом при ББ и спондилоартритах (СпА) [63]. Поскольку этот эпитоп представлен и распознается CD4+ Т-клетками, была предложена модель, согласно которой молекулы I класса ГКГ сами становятся антигенными эпитопами [64]. Поскольку Т-лимфоциты, распознающие антигены класса I, являются естественной частью иммунного ответа, нарушение толерантности у пациентов с увеитом может произойти в результате перекрестной реакции PDS-Ag и B27PD-реактивных Т-лимфоцитов. Интересно, что только Т-лимфоциты пациентов с задним увеитом, но не больных ББ, позитивных по HLA-B51, но без увеита, реагируют на увеитогенные пептиды. Это говорит о том, что серьезное разрушение увеального тракта и активация Т-лимфоцитов, реагирующих на PDS-Ag, необходимы для перекрестной реакции с анти-B27PD.

Патогенез поражения сосудов

Согласно современной классификации системных васкулитов, принятой в Chapel Hill, США в 2012 г. ББ, наряду с синдромом Когана, была отнесена к васкулитам, при которых поражаются сосуды любого типа и калибра (васкулит вариабельного типа) [65], что подтверждает атипичность гистологических и клинических проявлений болезни. Действительно, существует несколько важных клинических и гистологических отличий ББ от других системных васкулитов: 1) одинаковая вероятность поражения артерий и вен всех калибров (в целом, вены поражаются чаще); 2) отсутствие увеличения риска развития атеросклероза по сравнению к другим воспалительными заболеваниям сосудов; 3) уникальная тенденция к формированию аневризм, в частности в легочной артерии; 4) отсутствие гранулематозного воспалительного повреждения в стенке сосуда.

При ББ не выявлено каких-либо специфических нарушений в коагуляционном каскаде, обуславливающих тромбообразование. Основная причина тромбозов – воспаление сосудов. Интересно, что инфильтраты в сосудах при ББ преимущественно состоят из

нейтрофилов и лимфоцитов. В отличие от других системных васкулитов эти клетки при ББ локализуются больше вокруг сосудов, а не внутри стенки. Эта гистологическая периваскулярная инфильтрация при ББ, более похожая на нейтрофильный дерматоз, чем на классические системные васкулиты, была продемонстрирована при поражениях слизистых оболочек и глаз, а также при аневризмах легочных артерий. Аналогично, периваскулярные инфильтраты из нейтрофилов и лимфоцитов, без типичных признаков "истинного" васкулита являются гистопатологической основой кожного теста патергии у больных ББ [66].

M. Becatti и соавт. [67] в своей работе подтвердили решающую роль нейтрофилов в патогенезе тромботических проявлений ББ. Было показано, что в результате окислительного стресса и избыточной генерации активных метаболитов кислорода нейтрофилами у пациентов с ББ происходит посттрансляционная модификация фибриногена (карбонилирование) и снижается восприимчивость фибрина к лизису плазмина. Эти результаты частично объясняют положительный эффект иммуносупрессивной, а не антикоагулянтной терапии в отношении тромбообразования у больных ББ.

Для пациентов с обострением ББ вне зависимости от наличия тромбоза характерна гиперкоагуляция и активация фибринолиза.

Различные прокоагулянтные состояния, связанные с повышенным риском тромбоза, такие как дефицит белка C, белка S и антитромбина III, мутации гена фактора V (Лейдена) и протромбина (20210A), также могут способствовать протромботическому состоянию при ББ. У пациентов с ББ, являющихся носителями мутации гена фактора V и протромбина описано многократное увеличение риска тромбоза [68]. В одном из последних систематических обзоров с мета-анализом M.A Islam и соавт. [69] показано, что вероятность выявления низких и умеренных уровней антифосфолипидных антител (аФЛ) среди больных ББ была значимо выше по сравнению со здоровыми: антикардиолипиновых антител (аКЛ) – в 12 раз (отношение шансов (ОШ)=12.10, 95% доверительный интервал (ДИ): 5,15–28,41, $p<0.00001$), антител к β2-гликопретеину-1 (а-β2-ГП-1) – в 23,6 раза (ОШ= 23,57, 95% ДИ: 1,31–423,63, $p = 0,03$), волчаночного антикоагулянта – в 14 раз (ОШ= 13,77, 95% ДИ: 0,65–293,59, $p = 0,09$). Клиническое значение позитивности по аФЛ при ББ до конца не ясно, однако прослеживается её четкая связь с тромботическими осложнениями; рядом неврологических проявлений, таких как головная боль, эписиндром, когнитивные нарушения; длительной терапией глюкокортикоидами (ГК) и ингибиторами (и)ФНО-α.

Другие механизмы патогенеза ББ

Для изучения иммунопатогенеза ББ в настоящее время применяется профилирование экспрессии генов с помощью использования ДНК-микрочипов всего генома. С помощью анализа обогащения канонического пути при профилировании мРНК как в CD14+ моноцитах, так и в CD4+ лимфоцитах у пациентов с ББ была выявлена активация сигнализации JAK/STAT, что свидетельствует об активации как врожденного, так и приобретенного иммунитета [70]. В регуляции генов моноцитов CD14+ важное значение имеют ИФН-γ, глюкокортикоидный рецептор и ИЛ-6. В работе J.M. Xavier и соавт. [71] показано участие нейрегулинового сигнального пути EGF/ErbB (Epidermal Growth Factor/ Epidermal growth factor receptor) в патогенезе ББ. Основываясь на данных турецкого и японского полногеномных исследований у пациентов с ББ существует генетический риск нарушений межклеточной адгезии, сигнальных путей MAPK (mitogen-activated protein kinase), ТФР-β, взаимодействия с ECM-рецепторами (extracellular matrix-receptor), комлемент-ассоциированной активации коагуляционного каскада, протеосомных нарушений, играющих важное значение в патогенезе заболевания [72].

ББ как заболевание, связанное с генами I класса главного комплекса гистосовместимости (MHC-I-Opathy)

У человека область ГКГ исторически называется Человеческий лейкоцитарный антиген (англ. *HLA, Human Leucocyte Antigen)*. В HLA выделяют три подобласти: сначала идет область, называемая класс I, затем класс III и класс II. Два набора генов, класса I и II, кодирующие так называемые молекулы класса I и класса II ГКГ, являются центральными игроками клеточного иммунитета. Основная функция молекул I класса ГКГ - связывание пептидных фрагментов, полученных при внутриклеточном расщеплении белковых молекул, и презентация этих пептидов на поверхности клеток для распознавания Т- и NK- клеточными рецепторами с последующей активацией иммунного ответа для нейтрализации патогена. Как правило, Т-лимфоциты не способны распознавать антигены в исходной форме; они распознают только процессированные фрагменты антигенов, связанные с молекулами ГКГ на поверхности антигенпрезентирующих клеток, что подчеркивает важность системы ГКГ для приобретенного иммунитета.

Недавно была разработана концепция “MHC-I-opathy” (заболеваний, ассоциированных с генами I класса ГКГ) для СпА, в первую очередь – анкилозирующего спондилита (АС), ассоциированного с HLA-B27, псориаза, ассоциированного с HLA-C∗0602 и ББ, ассоциированной с HLA-B51 [62]. Проявления этих заболеваний связаны с местами нарушения барьерной функции (слизистая оболочка полости рта, кишечник, кожа) или местами наиболее сильного физического воздействия (сухожилия, включая мини-сухожилия глаза, стенки сосудов и области клапанов). Концепция «MHC-I-opathy» основывается на том, что нарушение функции барьерных органов и врожденного иммунного ответа в местах механического стресса часто может вызывать вторичные адаптивные иммунные реакции CD8(+) Т-лимфоцитов с выраженным нейтрофильным воспалением и гиперпродукцией цитокинов оси ИЛ23 - ИЛ-17, которые заканчиваются обострением и рецидивом этих заболеваний. Учитывая то, что патогенез этих заболеваний включает как врожденный иммунитет, так и цитотоксические реакции, связанные с Т-лимфоцитами, ассоциированными с I классом ГКГ, «MHC-I-opathy» можно отнести к заболеваниям, являющимся промежуточным звеном между болезнями с нарушением врожденного и приобретенного иммунитета. В связи с этим с большой долей вероятности эти расстройства могут реагировать на терапию, направленную на цитокины, продуцируемые клетками врожденного иммунного ответа и Т-лимфоцитами.

Литература:

1. van der Houwen T.B., van Hagen P.M., van Laar J.A.M., Immunopathogenesis of Behcet’s disease and treatment modalities. Seminars in Arthritis & Rheumatism 2022; doi: https://doi.org/10.1016/j.semarthrit.2022.151956
2. Direskeneli H. Behcet's disease: infectious aetiology, new autoantigens and HLA B51. Ann.Rheum.Dis. 2001; 60: 996-1002
3. Őnder M., Gűrer M.A. The multiple faces of Behcet's disease and its aetiological factors. J.Eur.Acad.Dermatol.Venerol. 2000; 15: 126-136
4. Sönmezoglu M., Dervis E., Badur S., Yenen O.S. Examination of the relationship between the hepatitis C virus and Behcet's disease. J.Dermatol. 2004; 31: 442-443
5. The Behcet's disease. Research Committee of Japan. Skin hypersensitivity to streptococcal antigens and the induction of systemic symptoms by the antigens in Behcet's disease. J.Rheumatol. 1989; 16: 506-511
6. Calguneri M., Kiraz S., Ertenli J. et al. The effect of prophylactic penicillin treatment on the course of arthritis episodes in patients with Behcet's disease. A randomized clinical trial. Arthr.Rheum. 1996; 39: 2062-2063
7. Greco A, De Virgilio A, Ralli M, Ciofalo A, Mancini P, Attanasio G, de Vincentiis M, Lambiase A. Behçet's disease: New insights into pathophysiology, clinical features and

treatment options. Autoimmun Rev. 2018; 17(6):567-575. doi: 10.1016/j.autrev.2017.12.006. Epub 2018 Apr 6
8. Tong B, Liu X, Xiao J and Su G) Immunopathogenesis of Behcet's Disease. Front. Immunol. 2019; 10: 665. doi: 10.3389/fimmu.2019.00665
9. Hirohata S., Oka H., Mizushima Y. Streptococcal-releted antigens stimulate production of IL-6 and interferon-γ by T cells from patient with Behcet's disease. Cell. Immunol. 1992; 140: 410-419
10. Akdenis N., Esrefoglu M., Keles M.S. et al. Serum interleukin-2, interleukin-6, tumor necrosis factor-alpha and nitric oxide levels in patients with Behcet's disease. Ann.Acad.Med.Singapore. 2004; 33: 596-599
11. Everekliogiu C., Er H., Tűrkőz Y., Çekmen M. Serum levels of TNF-α, sIL-2R, IL-6 and IL-8 are increased and associated with elevated lipid peroxidation in patients with Behcet's disease. Mediators Inflamm. 2002; 11: 87-93
12. Diri E, Mat C, Hamuryudan V, Yurdakul S, Hizli N, Yazici H. Papulopustular skin lesions are seen more frequently in patients with Behçet's syndrome who have arthritis: a controlled and masked study. Ann Rheum Dis. 2001; 60:1074–6
13. Hatemi G, Bahar H, Uysal S, Mat C, Gogus F, Masatlioglu S, Altas K, Yazici H. The pustular skin lesions in Behcet's syndrome are not sterile. Ann Rheum Dis. 2004; 63(11): 1450–2
14. Behcet H. Uber rezidivierende aphthose, durch ein virus verursachte Geschwűre am Mund, am Auge und an der Genitalien.Dermatol. Wochenschr. 1937; 105: 1152-1163
15. Lehner T. The role of heat shock protein, microbial and autoimmune agent in aetiology of Behcet's disease. Int.Rev.Immunology. 1997; 14: 21-32
16. Lee E., Lee S., Band D. et al. Herpes simplex virus detection by polymerase chain reaction in intestinal ulcer of patients with Behcet's disease. Processing of the 7 International Conference on Behcet's disease. Tunis, 1997; 71-74
17. Lee S., Bang D., Cho Y.H. et al. Polymerase chain reaction reveals Herpes simplex virus DNA in saliva of patients with Behcet's disease. Arch. Dermatol. Res. 1996; 288: 179–183
18. Galeone M, Colucci R, D'Erme AM, Moretti S, Lotti T. Potential infectious etiology of Behcet's disease. Pathol Res Int. 2012; 2012: 4.
19. Direskeneli H., Eksioglu-Demiralp E., Yavuz S. et al. T cell responses to 60/65 kDa heat shock protein derived peptides in Turkish patients with Behcet's disease. J. Rheumatol. 2000; 27: 708–713
20. Direskeneli H., Saruhan-Direskeneli G. The role of heat shock proteins in Behcet's disease. Clin. Exp. Rheumatol. 2003; 21: 44–48
21. Imamura Y., Kurokawa M.S., Yoshikawa H. et al. Involvement of Th1 cells and heat shock protein 60 in the pathogenesis of intestinal Behcet's disease. Clin. Exp. Immunol. 2005; 139: 371–378
22. Celet B., Akman-Demir G., Serdaroglu P. et al: Anti-αβ-crystallin immunoreactivity in inflammatory nervous system diseases. J. Neurol. 2000; 247: 935–939
23. Krause I., Monselise Y., Milo G., Weinberger A. Anti-Saccharomyces cerevisiae antibodies—a novel serologic marker for Behcet's disease. Clin. Exp. Rheumatol. 2002; 20: 21–24
24. Lee K.H., Chung H.S., Kim H.S. et al. Human α-enolase from endothelial cells as a target antigen of anti-endothelial cell antibody in Behcet's disease. Arthritis Rheum 2003; 48: 2025–2035
25. Han EC, Cho SB, Ahn KJ, Oh SH, Kim J, Kim DS, et al. Expression of proinflammatory protein S100A12 (EN-RAGE) in Behcet's disease and its association with disease activity: a pilot study. Ann Dermatol. 2011; 23(3): 313–20

26. Safi R, Kallas R, Bardawil T, Mehanna CJ, Abbas O, Hamam R, et al. Neutrophils contribute to vasculitis by increased release of neutrophil extracellular traps in BEHCET'S disease. J Dermatol Sci. 2018; 92 (2):143–50.
27. Le Joncour A, Martos R, Loyau S, Lelay N, Dossier A, Cazes A, Fouret P, Domont F, Papo T, Jandrot-Perrus M, Bouton MC, Cacoub P, Ajzenberg N, Saadoun D, Boulaftali Y. Critical role of neutrophil extracellular traps (NETs) in patients with Behcet's disease. Ann Rheum Dis. 2019; 78(9):1274-1282. doi: 10.1136/annrheumdis-2018-214335.
28. Hasan MS, Bergmeier LA, Petrushkin H, Fortune F. Gamma delta (gammadelta) T cells and their involvement in Behcet's disease. J Immunol Res. 2015; 2015: 705831.
29. Freysdottir J, Hussain L, Farmer I, Lau S-H, Fortune F. Diversity of gammadelta T cells in patients with Behcet's disease is indicative of polyclonal activation. Oral Dis. 2006; 12(3): 271–7.
30. Ergun T, Ince U, Eksioglu-Demiralp E, Direskeneli H, Gurbuz O, Gurses L, et al. HSP 60 expression in mucocutaneous lesions of Behcet's disease. J Am Acad Dermatol. 2001; 45(6): 904–9.
31. Accardo-Palumbo A, Giardina AR, Ciccia F, Ferrante A, Principato A, Impastato R, et al. Phenotype and functional changes of Vgamma9/ Vdelta2 T lymphocytes in Behcet's disease and the effect of infliximab on Vgamma9/Vdelta2 T cell expansion, activation and cytotoxicity. Arthritis Res Ther. 2010; 12(3): R109
32. Parlakgul G, Guney E, Erer B, Kilicaslan Z, Direskeneli H, Gul A, et al. Expression of regulatory receptors on gammadelta T Cells and their cytokine production in Behcet's disease. Arthritis Res Ther. 2013; 15(1):R15.
33. Deniz R, Tulunay-Virlan A, Ture Ozdemir F, Unal AU, Ozen G, Alibaz-Oner F, et al. Th17-inducing conditions lead to in vitro activation of both Th17 and Th1 responses in Behcet's disease. Immunol Investig. 2017; 46(5):518–25.
34. Hamzaoui K, Ayed K, Hamza M, Touraine JL. Natural killer cells in Behcet's disease. Clin Exp Immunol. 1988; 71(1): 126–31.
35. Yamaguchi Y, Takahashi H, Satoh T, Okazaki Y, Mizuki N, Takahashi K, et al. Natural killer cells control a T-helper 1 response in patients with Behcet's disease. Arthritis Res Ther. 2010; 12(3):R80.
36. Kucuksezer U.C, Aktas-Cetin E, Bilgic-Gazioglu S, Tugal-Tutkun I, Gul A, Deniz G. Natural killer cells dominate a Th-1 polarized response in Behcet's disease patients with uveitis. Clin Exp Rheumatol. 2015; 33 (6 Suppl 94):S24–9.
37. Cosan F, Aktas Cetin E, Akdeniz N, Emrence Z, Cefle A, Deniz G. Natural killer cell subsets and their functional activity in Behcet's disease. Immunol Investig. 2017; 46(4): 419–32
38. Stojanov S, Kastner DL. Familial autoinflammatory diseases: genetics, pathogenesis and treatment. Curr Opin Rheumatol. 2005; 17(5):586–99.
39. Gul A. Behet's disease as an autoinflammatory disorder. Curr Drug Targets Inflamm Allergy. 2005; 4(1):81–3.
40. Atagunduz P, Ergun T, Direskeneli H. MEFV mutations are increased in Behcet's disease (BS) and are associated with vascular involvement. Clin Exp Rheumatol. 2003; 21(4 Suppl 30): S35–7
41. Kirino Y, Zhou Q, Ishigatsubo Y, Mizuki N, Tugal-Tutkun I, Seyahi E, et al. Targeted resequencing implicates the familial Mediterranean fever gene MEFV and the toll-like receptor 4 gene TLR4 in Behcet disease. Proc Natl Acad Sci U S A. 2013; 110 (20): 8134–9
42. Маданат В.Я. Болезнь Бехчета – клинико-иммунологические исследования. Дисс кмн. М. 1992, с. 99
43. Direskeneli H., Eksioglu-Demiralp E., Kibaroglu A. et al. Oligoclonal T-cell expansion in patients with Behcet's disease. Clin.Exp.Imunol. 1999; 117: 166-170

44. Yato H., Matsumoto Y. CD56^{+} T cells in peripheral blood of uveitis patients. Br.J.Ophtalm. 1999; 83: 1386-1388
45. Yu H., Lee D., Seo J. et al. The number of CD8^{+} T-cells and NKT cells increases in the aqueous humor of patients with Behcet's uveitis. Clin.Exp.Immunol. 2004; 437-443
46. Frassanito M., Dammacco R., Cafforio P. et al. Th1 polarization of immune response in Behcet's disease: a putative pathogenic role interleukin 12. Arthr.Rheum. 1999 ; 42: 1976-1974
47. Ozias M., Őnder M., Gűrer M. et al. Serum interleukin-18 and tumor necrosis factor α levels are increased in Behcet's disease. Clin.Exp.Dermat. 2005; 30: 61-63
48. Sugi-Ikai N., Nakazama M., Nakamura S. et al. Increase frequercies of interleukin-2 and interferon γ-production T-cells in patients with active Behcet's disease. Invest.Ophthalm.Vis.Sci. 1998; 39: 996-1004
49. Nara K, Kurokawa MS, Chiba S, Yoshikawa H, Tsukikawa S, Matsuda T, et al. Involvement of innate immunity in the pathogenesis of intestinal Behcet's disease. Clin Exp Immunol. 2008; 152(2): 245–51.
50. Lew W, Chang JY, Jung JY, Bang D. Increased expression of interleukin-23 p19 mRNA in erythema nodosum-like lesions of Behcet's disease. Br J Dermatol. 2008; 158(3): 505–11
51. Romagnani S. Human Th17 cells. Arthritis Res Ther. 2008;10(2): 206.
52. Nanke Y, Yago T, Kotake S. The role of Th17 cells in the pathogenesis of Behcet's disease. J Clin Med. 2017; 6(7): 74. doi: 10.3390/jcm6070074
53. Lightman S, Taylor SR, Bunce C, Longhurst H, Lynn W, Moots R, et al. Pegylated interferon alpha-2b reduces corticosteroid requirement in patients with Behcet's disease with upregulation of circulating regulatory T cells and reduction of Th17. Ann Rheum Dis. 2015; 74(6): 1138–44.
54. Hamzaoui K, Hamzaoui A, Houman H. CD4+CD25+ regulatory T cells in patients with Behcet's disease. Clin Exp Rheumatol. 2006; 24 (5 Suppl 42): S71–8.
55. Nanke Y, Kotake S, Goto M, Ujihara H, Matsubara M, Kamatani N. Decreased percentages of regulatory T cells in peripheral blood of patients with Behcet's disease before ocular attack: a possible predictive marker of ocular attack. Mod Rheumatol. 2008; 18(4): 354–8.
56. Hamzaoui K. Paradoxical high regulatory T cell activity in Behcet's disease. Clin Exp Rheumatol. 2007; 25 (4 Suppl 45): S107–13
57. Eksioglu-Demiralp E, Kibaroglu A, Direskeneli H, Yavuz S, Karsli F, Yurdakul S, et al. Phenotypic characteristics of B cells in Behcet's disease: increased activity in B cell subsets. J Rheumatol. 1999; 26(4): 826–32
58. Direskeneli H, Keser G, D'Cruz D, Khamashta MA, Akoglu T, Yazici H, et al. Antiendothelial cell antibodies, endothelial proliferation and von Willebrand factor antigen in Behcet's disease. Clin Rheumatol. 1995; 14(1):55–61.
59. Michelson J.B, Chisari F.V, Kansu T. Antibodies to oral mucosa in patients with ocular Behcet's disease. Ophthalmology. 1985; 92(9): 1277–81
60. Direskeneli H. Autoimmunity vs autoinflammation in Behcet's disease: do we oversimplify a complex disorder? Rheumatology (Oxford). 2006; 45(12): 1461–5
61. Gul A, Hajeer AH, Worthington J, Barrett JH, Ollier WE, Silman AJ. Evidence for linkage of the HLA-B locus in Behcet's disease, obtained using the transmission disequilibrium test. Arthritis Rheum. 2001; 44(1): 239–40
62. McGonagle D, Aydin SZ, Gul A, Mahr A, Direskeneli H. 'MHC-I-opathy'-unified concept for spondyloarthritis and Behcet disease. Nat Rev Rheumatol. 2015; 11(12):731–40.
63. Wildner G, Thurau SR. Cross-reactivity between an HLA-B27-derived peptide and a retinal autoantigen peptide: a clue to major histocompatibility complex association with autoimmune disease. Eur J Immunol. 1994; 24(11):2579–85.

64. Baum H, Davies H, Peakman M. Molecular mimicry in the MHC: hidden clues to autoimmunity? Immunol Today. 1996; 17 (2): 64–70.
65. Jennette J.C., Falk R.J., Bacon P.A. et al. 2012 revised International Chapel Hill Consensus Conference Nomenclature of Vasculitides. Arthritis Rheum 2013; 65 (1): 1—1
66. Emmi, G., Bettiol, A., Silvestri, E. et al. Vascular Behçet's syndrome: an update. Intern Emerg Med 2019; 14, 645–652. https://doi.org/10.1007/s11739-018-1991-y
67. Becatti M, Emmi G, Silvestri E et al Neutrophil activation promotes fibrinogen oxidation and thrombus formation in Behçet disease. Circulation 2016; 133:302–311. https://doi.org/10.1161/CIRCU LATIONAHA.115.017738
68. Chamorro A.J, Marcos M, Hernandez-Garcia I, Calvo A, Mejia J.C, Cervera R, et al. Association of allelic variants of factor V Leiden, prothrombin and methylenetetrahydrofolate reductase with thrombosis or ocular involvement in Behcet's disease: a systematic review and meta-analysis. Autoimmun Rev. 2013; 12(5): 607–16
69. Islam M.A, Alam S.S, Kundu S, Prodhan AHMSU, Khandker SS, Reshetnyak T, et al. Prevalence of antiphospholipid antibodies in Behcet's disease: A systematic review and meta-analysis. PLoS ONE 2020; 15(1): e0227836. https://doi.org/10.1371/journal.pone.0227836
70. Tulunay A, Dozmorov MG, Ture-Ozdemir F, Yilmaz V, Eksioglu-Demiralp E, Alibaz-Oner F, et al. Activation of the JAK/STAT pathway in Behcet's disease. Genes Immun. 2015; 16(2): 170–5
71. Xavier J.M, Krug T, Davatchi F, Shahram F, Fonseca B.V, Jesus G, et al. Gene expression profiling and association studies implicate the neuregulin signaling pathway in Behcet's disease susceptibility. J Mol Med. 2013; 91(8): 1013–23.
72. Bakir-Gungor B, Remmers EF, Meguro A, Mizuki N, Kastner DL, Gul A, et al. Identification of possible pathogenic pathways in Behcet's disease using genome-wide association study data from two different populations. Eur J Hum Genet. 2015; 23(5):678–87

2.3 ГЕНЕТИЧЕСКИЕ АСПЕКТЫ БОЛЕЗНИ БЕХЧЕТА

Генетическим исследованиям ББ в настоящее время уделяется большое внимание, поскольку показана связь распространенности этого заболевания с некоторыми географическими регионами, ассоциация с определенными HLA гаплотипами и обнаружена семейная агрегация.

Патогенез ББ сложен и недостаточно изучен, но, будучи многофакторным, включает участие генетических и внешнесредовых факторов, наряду с иммунной дисрегуляцией. В 1973 г. S.Ohno и соавт. [1] обнаружили ассоциацию между HLA-B5 антигеном и ББ, поскольку у 75% больных определялся HLA-B5 по сравнению с 30% среди лиц контрольной группы. Эти данные послужили основанием для изучения связи этого антигена с ББ в разных популяционных группах.

Последующие исследования позволили установить четкую ассоциацию этого антигена у лиц с ББ, проживающих в регионах по ходу Великого шелкового пути, но не в странах Запада [2].

Антиген HLA-B5 участвует в формировании эндогенных антигенов, распознаваемых CD8+ цитотоксическими Т-супрессорами [3]. Кроме того, полагают, что HLA-B5 антиген оказывает влияние на функцию нейтрофилов и способствует нарушению гомеостаза Т-лимфоцитов – иммунологических параметров, характерных для ББ [4].

Антиген HLA-B51, представляющий собой один из сплит-антигенов HLA-B5, относящегося к антигенам I класса ГКГ, имеет 267 субтипов (HLA*B5101-*B51267), расположенных на 6 хромосоме. Частота выявления HLA-B51 при ББ повышена в различных этнических группах: в Турции антиген выявлен у 54,1% больных ББ, в Японии – у 57%, в

Греции – у 75,9%, в Иране – у 39%, среди евреев Израиля – у 70,4% и среди арабского населения Израиля – у 76,2%. Согласно мета-анализу 78 независимых исследований, включающих в общей сложности 4800 пациентов с ББ и 16289 здоровых контролей, 32-52% населения имеют риск развития ББ, связанный с HLA-B51 аллелем [5]. В тоже время HLA-B52 антиген не ассоциируется с ББ. HLA-B*5101 – один из наиболее часто выявляемых B51 аллелей в популяции и среди больных ББ. Он обнаружен в 98,1% случаев в японских семьях и имеет сходную частоту у больных ББ, положительных по B5 антигену. HLA-B*5108 аллель имеет повышенную частоту у больных ББ из Италии и Саудовской Аравии. Оба вышеуказанных аллеля являются наиболее частыми у больных ББ и в контрольной группе из Турции, Германии и Японии. Определенный вклад в повышенную предрасположенность к ББ показан для HLA-B*5109 аллеля [6 - 8]. Исходя из вышесказанного, антиген HLA-B51 можно гипотетически рассматривать как антиген риска развития ББ.

Несмотря на ассоциацию позитивности по HLA-B51 антигену с ББ данный генетический маркер не является необходимым при диагностике заболевания, в отличии от HLA-B27 антигена, который необходим для установления диагноза АС. И это обосновано, так как вероятность развития АС при позитивности по HLA-B27 антигену в 50 раз выше, чем при его отсутствии, в то время как риск развития ББ у HLA-B51-позитивных повышен в 5-10 раз. Многочисленные исследователи отмечают при ББ положительную связь позитивности по HLA-B51-антигену с мужским полом, поражением глаз, кожи, язвами гениталий и отрицательную – с поражением ЖКТ [9].

Помимо HLA-B51 антигена в отдельных этнических группах, в частности среди японцев, отмечена ассоциацию ББ с HLA-A26 даже при отсутствии HLA-B51 [10]. M.J. Ombrello и соавт. [11] среди американцев турецкого происхождения выявили ассоциацию ББ с HLA-B15, HLA-B27, HLA-B57, HLA-A26 и протективное значение HLA-A03 и HLA-B49 в отношении риска ББ. В некоторых работах отмечена слабая ассоциация ББ с HLA-Cw14, Cw15 и Cw1602 [12, 13].

В настоящее время, кроме классических генов локусов A, B и C, к классу I системы HLA относят еще 18 генов, 11 из которых являются псевдогенами, а 7 связаны с продуктами транскрипции. В частности, гены локуса MIC (MIC-A и MIC-B) (MIC - MHC Class I chain-related genes), расположенные между локусами ФНО и HLA-B, также относятся к генам HLA класса I. Обнаружено, что антигены MIC-A участвуют в активации взаимодействия Т-клеточных рецепторов с молекулой MIC в реакции цитотоксичности, опосредованной Т-лимфоцитами, в активации естественных киллеров, и, по-видимому, почти так же значимы в патогенезе ББ, как классические антигены HLA класса I [14-19].

Помимо генов системы HLA в качестве предрасполагающих к ББ генов-кандидатов в настоящее время, основываясь на результатах полногеномных исследований, предлагается рассматривать полиморфизмы генов ИЛ-10, ИЛ-12A, ИЛ-1α/ ИЛ-1β, рецепторов ИЛ-23, CCR1, STAT4, KLRC4, MEFV, TLR4 и др. [20].

В последнее время особый интерес представляет изучение эпистатического (когда один ген влияет на функцию другого) взаимодействия между HLA-B51 и аминопептидазой эндоплазматического ретикулума 1 (ERAP1). Одной из функций ERAP1 является N-концевой протеолиз пептидов, образующихся в ходе деградации клеточных белков с участием протеасомы, для презентации их в контексте молекул MHC-I. Кроме того, ERAP1 связана с образованием растворимой формы рецептора типа 1 ФНО (РФНО-1) и растворимых форм рецепторов ИЛ-1 и ИЛ-6, играя важную роль в регуляции иммунного ответа при “MHC-I-opathy”, в том числе – ББ [9].

Литература:

1. Ohno S., Aoki K., Sugiura s. et al. Immunohematological studies an Behcet disease. Acta Soc.Ophthalmol. Iph. 1973; 77: 1452-1458

2. Verity D.H., Marr J.E., Ohno S. et al., Behcet's disease, the Silk Road and HLA-B51: historical and geographical perspectives. Tissue Antigens. 1999; 54: 213-220
3. Takeno M., Kariyone A., Yamashita N. et al. Excessive function of peripheral blood neutrophils from patients with Behcet's disease and from HLA-B51 transgenic micc. Arthr.Rheum. 1995; 38: 426-433
4. Yamashita N. Hyperreactivity of neutrophils and abnormal T cell homeostasis: a new insight for pathogenesis of Behcet's disease. Int.Rev.Immunol. 1997; 14: 11-19
5. de Menthon M, Lavalley MP, Maldini C, Guillevin L, Mahr A. HLA-B51/B5 and the risk of Behçet' disease: a systematic review and meta-analysis of case-control genetic association studies. Arthritis Rheum. 2009; 61: 1287–96.
6. Mizuki N, Ota M, Katsuyama Y, et al. Sequencing based typing of HLA-B∗51 alleles and the significant association of HLA-B∗5101 and -B∗5108 with Behçet's disease in Greek patients. Tissue Antigens. 2002; 59: 118–21.
7. Pirim I, Atasoy M, Ikbal M, et al. HLA class I and class II genotyping in patients with Behcet's disease: a regional study of eastern part of Turkey. Tissue Antigens. 2004; 64: 293–7.
8. Kera J., Mizuki N., Ota M. et al. Significant association of HLA-B*5101 and B*5108, and lack of association of class II alleles with Behcet's disease in Italian patients. Tissue Antigens. 1999; 54: 565–571
9. Takeno M. The association of Behçet's syndrome with HLA-B51 as understood in 2021. Curr Opin Rheumatol. 2022 Jan 1;34(1):4-9. doi: 10.1097/BOR.0000000000000846.
10. Meguro A, Inoko H, Ota M, et al. Genetics of Behcet's disease inside and outside the MHC. Ann Rheum Dis. 2010; 69: 747–54
11. Ombrello MJ, Kirino Y, de Bakker PI, Gül A, Kastner DL, Remmers EF. Behçet disease-associated MHC class I residues implicate antigen binding and regulation of cell-mediated cytotoxicity. Proc Natl Acad Sci U S A. 2014; 111: 8867–72.
12. Mizuki N, Ohno S, Ando H, et al. HLA-C genotyping of patient with Behçet's disease in the Japanese population. Hum Immunol. 1996; 50:47–53.
13. Sanz L, González-Escribano F, de Pablo R, et al. HLA-Cw∗1602: a new susceptibility marker of Behçet's disease in southern Spain. Tissue Antigens. 1998;51:111–4
14. Mizuki N, Ota M, Kimura M, et al. Triplet repeat polymorphism in the transmembrane region of the MICA gene: a strong association of six GCT repetitions with Behçet disease. Proc Natl Acad Sci U S A. 1997; 94: 1298–303.
15. Hughes EH, Collins RW, Kondeatis E, et al. Associations of major histocompatibility complex class I chain-related molecule polymorphisms with Behcet's disease in Caucasian patients. Tissue Antigens. 2005; 66:195–9.
16. Mizuki N, Meguro A, Tohnai I, et al. Association of major histocompatibility complex class I chain related gene A and HLA-B alleles with Behçet's disease in Turkey. Jpn J Ophthalmol. 2007; 51:431–6.
17. Mizuki N, Ota M, Yabuki K, et al. Localization of the pathogenic gene of Behçet's disease by microsatellite analysis of three different populations. Invest Ophthalmol Vis Sci. 2000; 41:3702–8
18. Yasuoka H., Okazaki Y., Kawakami Y. et al. Autoreactive CD8+ cytotoxic T lymphocytes to major histocompatibility complex class I chain-related gene A in patients with Behcet's disease. Arthr.Rheum. 2004; 50: 3658–3662
19. Cohen R., Metzger S., Nahis M. et al. Assotiation of the Mic-A gene and HLA-B51 with Behçet's disease in Arabs and non-Ashkenazi jews in Israel. Ann.Rheum.Dis. 2002; 61: 157-160
20. Gül A, Ohno S. Genetics of Behçet's disease. In: Yazici Y, Yazici H, editors. Behçet syndrome. New York: Springer; 2010. p. 265–75

ГЛАВА 3
КЛИНИЧЕСКАЯ СИМПТОМАТИКА БОЛЕЗНИ БЕХЧЕТА

Диагностика ББ достаточно сложна и, несмотря на наличие классификационных критериев, во многом облегчающих постановку диагноза, решающее слово принадлежит клинике.

За период 1990-2021 г.г. в Институте ревматологии было проконсультировано более 600 больных ББ. В связи с распадом СССР под длительным наблюдением осталась половина из них. Характеристика последних представлена в соответствующих подразделах данной главы.

3.1 СЛИЗИСТО-КОЖНЫЕ ПРОЯВЛЕНИЯ И ТЕСТ ПАТЕРГИИ

Язвенное поражение слизистой рта и гениталий

В литературе встречается различная терминология язвенного процесса. Так, наряду с широко распространенным названием - язвенное поражение слизистой рта - употребляются как синонимы: афтозный стоматит, афты ротовой полости, афтозные изъязвления.

У большинства больных заболевание начинается именно с рецидивирующего поражения слизистой ротовой полости, т.е. язвы во рту – обычно ранний и универсальный признак ББ. Частота язвенного поражения слизистой рта у больных ББ в разных регионах мира колеблется в пределах 92-100%, а как начальный признак афты во рту наблюдаются у 47-80% больных. Нередко рецидивирующий афтозный стоматит (РАС) за многие годы предшествует развернутой симптоматике ББ. Известно, что только 2-3% больных ББ не имеют этого признака на всем протяжении заболевания [1].

Язвы во рту, склонные к быстрому увеличению в размере, настолько болезненны, что пациент не может есть во время обострения. Афты обычно покрыты желтоватой или сероватой псевдомембраной и имеют красные края. Могут располагаться в любом месте слизистой рта, но чаще на щечной поверхности, языке, слизистой губ, десен и мягкого неба. При тяжелом поражении характерны афты ротоглотки, затрудняющие глотание. Именно локализация афт на задней стенке ротовой полости считается более специфичной для ББ, что важно при проведении дифференциальной диагностики. Интервал между рецидивами афтозного стоматита составляет от нескольких недель до месяцев, и, согласно международным критериям диагноза ББ, частота рецидивов афтозного стоматита должна быть не менее 3 раз в год, что и характерно для 97% больных ББ [1-3].

Различают большие, малые и герпетиформные афты. Они могут быть одиночные или множественные. Одновременно могут появляться различные варианты афт. Как правило, афты имеют округлую или овальную форму, могут иметь вид «пробойника» или быть как бы «выдавленными дыроколом». Наиболее типичными для ББ (85-99%) являются *малые афты*. Они не превышают 10 мм в диаметре и заживают через 7-10 дней без рубцевания. *Большие афты* (от 1 до 3 см в диаметре) гораздо более болезненные, глубокие и заживают, как правило, дольше (до 4 недель), с рубцеванием. Описаны язвы гигантских размеров. *Герпетиформные афты* редки. Характеризуются последовательным появлением большого количества болезненных афт от 1 до 3 мм в диаметре, которые могут заживать с рубцеванием. В отличии от малых и больших афт, герпетиформные могут поражать неороговеваюшие слизистые не только рта и гениталий, но и глаза, мочевыделительных органов [1-3] (рисунок 1-3).

Травматизация слизистых в результате употребления пищи с острыми краями (орехи, семечки и т.п.), проведения стоматологических манипуляций способствует появлению афт.

По данным некоторых авторов курение препятствует появлению афт [4, 5]. В частности, временное прекращения курения у 47 пациентов с ББ, не имевших РАС, привело к

появлению афт уже через неделю после прекращения курения у 31 (66%) пациента, в отличие от 25% группы сравнения – не курящих пациентов с ББ.

У наблюдаемых нами 560 пациентов РАС в дебюте заболевания отмечался у 482 (86,0%), на протяжении всего заболевания – у 542 (96,8%), средний возраст дебюта ББ составил 22,2±10,2 года. Характер язвенного стоматита в течение заболевания был следующим:

- изолированные малые язвы – у 74%,
- изолированные большие язвы – у 1,2%,
- герпетиформные высыпания – у 2,4%,
- малые + большие афты – у 14,4%,
- малые + герпетиформные – у 6,0%,
- большие + герпетифоромные – у 1,2%

Рисунок 1. Малая афта

Рисунок 2. Большая афта

Рисунок 3. Герпетиформные афты

Язвы гениталий – второй по частоте признак ББ, встречается в 50-85% случаев [6, 7]. Среди наблюдаемых нами пациентов язвы гениталий в течение болезни отмечались у 391 (69,8%).

В качестве первого признака заболевания язвы гениталий отмечаются у 21,7% больных [1].

Язвы гениталий очень болезненные, более крупные и глубокие, чем язвы, располагающиеся в ротовой полости.

Они чаще одиночные, но могут быть и множественными, овальными или круглыми, подобно пуговице, с четкой демаркационной линией, дно которых имеет желто-красное окрашивание. Предпочтительная локализация язв у мужчин – мошонка (89%) и половой член (5%), у женщин – большие (71%) и малые (10%) половые губы. Язвы обычно заживают 10-30 дней, большие (более 1 см) в 90%, малые в 49-54% случаев оставляют после себя рубцы. В отдельных случаях язвы бывают настолько обширными, что могут привести к деструкции всей вульвы с образованием грубых рубцов [8] (рисунок 4, 5).

У женщин язвенное поражение гениталий приводит к диспареунии (болезненности при половом контакте).

У мужчин одновременно с язвами гениталий может развиться эпидидимит и, как следствие его, бесплодие [9].

Язвы могут располагаться также в перианальной области.

Язвы во рту и в области гениталий параллельно возникают у 15% больных ББ [10].

Рисунок 4. Язва на мошонке

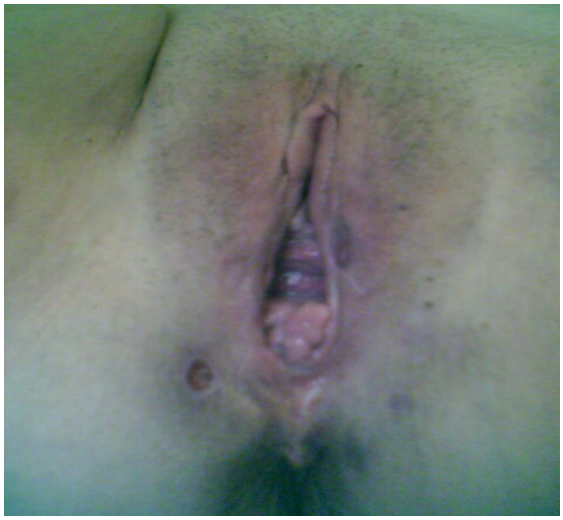

Рисунок 5. Язвы вульвы

Поражение кожи

Кожная симптоматика встречается у 38-99% больных ББ, с некоторыми региональными различиями [1]. Кожные проявления у наблюдаемых нами больных обнаружены у 486 (86,8%) пациентов, но в дебюте этот признак отмечен всего в 20,4% случаев.

Спектр этих симптомов достаточно широк, среди них: изменения, подобные узловатой эритеме, рецидивирующий псевдофолликулит, папулопустулезные высыпания и акнеподобная сыпь (в отсутствие терапии ГК), многоформная эритема, буллезный некротизирующий васкулит, пальпируемая пурпура, гангренозоподобная пиодермия. Одновременно у одного пациента могут отмечаться различные варианты высыпаний, наиболее частое сочетание – узловатая эритема и папулопустулезная сыпь [11-13].

Изменения, подобные узловатой эритеме встречаются примерно у 50% пациентов с ББ, по нашим данным – у 42,3%. Представляют собой красные, болезненные, не изъязвляющиеся подкожные узлы от 1 до 5 см в диаметре. Наиболее частая локализация - передняя поверхность голеней, лодыжки, реже - лицо, руки, ягодицы. Имеют тенденцию к симметричному распространению. Более часто выявляются у женщин (70%) и разрешаются через 1-6 недель, оставляя резидуальную гиперпигментацию (рисунок 6).

Морфологическая картина изменений, подобных узловатой эритеме при ББ, особенно на поздней стадии, не отличается от таковых при других заболеваниях, поэтому не имеет принципиального значения в дифференциальной диагностике. Гистопатологически ранняя стадия изменений, подобных узловатой эритеме при ББ, представлена преимущественно септальным панникулитом, сопровождающимся выраженной инфильтрацией нейтрофилами, особенно вокруг кровеносных сосудов в верхней и нижней части дермы, и внесосудистой утечкой эритроцитов. На поздней стадии преобладают лимфоцитарные инфильтраты. Иногда воспалительные изменения сосудов сопровождаются тромбообразованием. Наличие нейтрофильной периваскулярной инфильтрации или васкулита с нейтрофильной инфильтрацией, является важной особенностью, отличающей узловатую эритему при ББ от классической узловатой эритемы [13-16].

Рисунок 6. Изменения, подобные узловатой эритеме

Папулопустулезные высыпания, псевдофолликулит и акнеформная сыпь встречаются у 65-96% пациентов, в нашей выборке больных – у 63,6%. Так как ББ чаще дебютирует в молодом возрасте, когда обычные угри *(acne vulgaris*) также встречаются часто, важно понимать, когда сыпь действительно является проявлением ББ. По мнению некоторых авторов, для ББ более специфичны нефолликулярная сыпь, а также локализация на коже туловища и конечностей, в то время как обычные угри чаще поражают лицо [13, 17] (рисунок 7-9).

Долгие годы считалось, что папулопустулезные высыпания при ББ относятся к неинфекционной сыпи, однако появились работы, демонстрирующие, что содержание пустул не стерильно [18]. Наиболее часто из пустул больных ББ получали *Staphylococcus aureus* и *Prevotella spp.*

При гистопатологическом исследовании папулопустулезного поражения при ББ определяются нейтрофильные инфильтраты вокруг волосяных фолликулов и чуть глубже эпидермиса. Нейтрофилы также обнаруживаются вокруг кровеносных сосудов в дерме. По данным некоторых авторов 43,5-70,5% пациентов с папулопустулезными изменениями кожи имеет в основе лейкоцитокластический васкулит [19, 20].

Рисунок 7. Пупулопустулезные высыпания

Рисунок 8. Псевдофолликулит

Рисунок 9. Акнеформная сыпь

К другим хорошо известным кожным проявления ББ можно отнести *экстрагенитальные язвы кожи и изменения, подобные Sweet's синдрому.*

Экстрагенитальные язвы, которые клинически похожи на афтозные поражения, представляют собой глубоко расположенные язвы с эритематозными, отечными краями и желтым некротическим основанием. Экстрагенитальные язвы имеют рецидивирующее течение, обычно могут приводить к образованию рубцов и локализуются на ногах, в подмышечных областях, на груди, шее, пальцах ног, в паховой области [21].

Около 4% пациентов с ББ могут иметь проявления, *подобные Sweet's синдрому* - болезненные воспалительные узелки и бляшки, располагающиеся на лице и конечностях. Sweet's синдром – острый фебрильный нейтрофильный дерматоз, ассоциирующийся с миело/ лимфопролиферативными заболеваниями (в 20%) или хроническими инфекциями. Для него характерны лихорадка, боль в горле, диарея, коньюнктивит, артралгии, болезненные папулы, бляшки, везикулы на коже лица, верхних и нижних конечностей, увеличение СОЭ, нейтрофильный лейкоцитоз [22, 23].

К редким кожным проявлениям ББ относятся гангренозная пиодермия, многоформная эритема, перниоподобные кожные поражения, пальпируемая пурпура, пурпура Шенлейна-Геноха, буллезный некротизирующий васкулит, подногтевые инфаркты, геморрагические буллы, фурункулы, абсцессы и акральные пурпурные папулонодулярные

поражения. Гистологически при всех типах кожных изменений отмечены нейтрофильные инфильтраты, что позволяет отнести ББ к нейтрофильным дерматозам [22, 24].

Положительный тест патергии

Объединяющей особенностью воспаления, наблюдаемого при ББ, является наличие феномена патергии, когда травматическое повреждение или различные типы воспалительных стимулов к тканям вызывают усиленную воспалительную реакцию. Феномен патергии не ограничивается только кожей. В частности, проведение ангиографии или эндоваскулярного вмешательства на артериях может приводить к артериальному тромбозу и/или формированию артериальной аневризмы; после проведения венопункции часто развивается постинъекционный флебит; внутриглазные инъекции ГК могут спровоцировать усиление внутриглазного воспаления; результатом хирургического лечения язвенного поражения кишечника могут стать язвы анастомоза [25 - 29].

Гистопатологическое исследование данного феномена выявляет воспалительный инфильтрат с преобладанием мононуклеарных клеток вокруг кожных сосудов и увеличение количества тучных клеток. Также может присутствовать нейтрофильная инфильтрация сосудов. Сравнительное исследование иммунных реакций кожи на укол иглы между контрольной группой здоровых добровольцев и пациентами с ББ и положительным кожным тестом патергии показало, что, в отличие от самоограниченных воспалительных реакций, обусловленных врожденным иммунным ответом, наблюдаемых в нормальной коже в течение первых 8 ч, у пациентов с ББ в месте укола через 48 ч развилась усиленная воспалительная реакция Th1-типа, характеризующаяся заметным притоком зрелых дендритных клеток, моноцитов и CD4+ Т-лимфоцитов, увеличением содержания цитокинов Th1-типа (ИФН-γ, ИЛ-12 p40, ИЛ-15) и хемокинов (MIP3-альфа, IP-10, Mig и iTac), наряду с молекулами адгезии (ICAM-1, VCAM-1) в место повреждения [30-32].

Позитивность этого теста у больных ББ выше среди мужчин и колеблется в пределах 25-75%. К примеру, у жителей Ближнего Востока этот процент составляет 60%, у корейцев – 15%. У больных, проживающих в Великобритании и США процент еще ниже – 5-10% [5, 6]. Среди когорты пациентов НИИР положительный кожный тест патергии обнаружен в 30% случаев.

Методика проведения теста заключается в следующем. На медиальной стороне предплечья в 4-х точках делается укол стерильной иглой большого диаметра. Через 24-48 часов на месте укола возникает папула или пустула размером ≥2мм в диаметре, исчезающие через 3-4 дня (рисунок 10). Реакция патергии не является постоянной, меняется в разные периоды болезни, как правило, не ассоциируется с обострением заболевания или какими-либо другими клиническими проявлениями ББ.

Считается, что, если тест положительный, то он имеет диагностическое значение, но его отсутствие не опровергает диагноза ББ.

Рисунок 10. Положительный тест патергии

Дифференциальная диагностика

В случаях, когда длительное время клиническая симптоматика ББ ограничивается изолированным поражением слизистых рта и/ или гениталий, либо кожными проявлениями важно помнить, что существуют другие заболевания с похожей симптоматикой (таблица 1). В частности, для 20% общей популяции характерен идиопатический РАС как самостоятельное заболевание. По некоторым данным у 14 - 55% пациентов с ББ РАС проявляется большими или герпетиформными афтами в отличии от пациентов с идиопатическим РАС, для которых более характерны малые афты, а большие или герпетиформные встречаются только в 9% [6, 33, 34]. Достаточно часто РАС как симптом наблюдается у пациентов с системной красной волчанкой (СКВ), воспалительными заболеваниями кишечника (ВЗК), синдромом Рейтера [2]. РАС в сочетании с язвами гениталий характерен для синдрома MAGIC (Mouth And Genital ulcers with Inflamed Cartilage), такого аутовоспалительного заболевания как синдром PFAPA (Periodic Fever, Aphthous ulcers, Pharyngitis, Adenopathy), циклической нейтропении [2, 35].

Некоторые слизисто-кожные заболевания, манифестирующие неафтозным поражением слизистых рта и гениталий, также требуют проведения дифференциальной диагностики с ББ. Особенно проблематичны в данном контексте пациенты с многоформной эритемой, аутоиммунными буллезными дерматозами, такими как вульгарная пузырчатка, и вульво-вагинальной формой эрозивного красного плоского лишая [36].

Изменения подобные узловатой эритеме, характерные для ББ следует дифференцировать с идиопатическими или ассоциированными с саркоидозом, инфекцией, ВЗК, онкозаболеваниями, приемом некоторых лекарственных препаратов.

К нейтрофильным дерматозам помимо ББ также относят Sweet’s синдром, нейтрофильный эккринный гидрадинит, гангренозную пиодермию, синдром дерматоза-артрита, ассоциированного с кишечником, ревматоидный нейтрофильный дерматит и болезнь Стилла взрослых, что нужно учитывать при дифференциальной диагностике ББ [24].

Таблица 1. Дифференциальная диагностика слизисто-кожных проявлений ББ [2, 6, 24, 33-36]

Диагноз	Характеристика язв	Вовлечение других органов и систем	Диагностические признаки	Специфические лабораторные показатели
Болезнь Бехчета	Глубокие, болезненные, заживающие 7-10 дней, рецидивы более 3 раз в год	Другие типичные симптомы ББ	Рецидивирующий характер заболевания, соответствие международным критериям диагноза	HLA-B51 (+)
Рецидивирующий афтозный стоматит	Рецидивирующие афты слизистой рта, чаще малые	Отсутствует	Отсутствуют	HLA-B12
Дерматологические заболевания				
Синдром Стивенса-Джонсона	Пузырьки с последующим образованием кровоточащих эрозий, покрытые фибринозной пленкой	Пятнисто-папулезная сыпь, гнойный блефароконъюнктивит, иридоциклит	Связь с приемом лекарств	Отсутствуют
Пузырчатка (акантолитическая)	Пузыри с образованием ярко-красных малоболезненных эрозий на слизистой рта, носа, глотки, красной кайме губ	Пузыри на коже	Симптом Никольского	Акантолитические клетки в мазках-отпечатках с дна свежих эрозий при цитологическом исследовании; IgG-аутоантитела против антигенов межклеточной связывающей субстанции
Эрозивно-язвенная форма красного плоского лишая	Чаще мелкие поверхностные единичные или множественные эрозии, реже язвы неправильных очертаний, покрытые фиброзным налетом, после удаления которого наблюдается кровотечение, безболезненные. Характерно длительное существование эрозий и язв, вокруг которых на гиперемированном и отечном основании могут располагаться типичные белесоватые	Эрозии и папулы на коже и слизистых половых органов, чаще с фестончатыми краями, размером от 1 до 4–5 см и более	Чаще у женщин. Тенденция к сгруппированному расположению высыпаний с образованием колец, гирлянд, линий. В большинстве случаев сыпь сопровождается зудом, локализуется симметрично на сгибательных поверхностях конечностей, туловище, половых органах	Характерная картина при гистологическом и цитологическом исследовании кожи

	папулы			
Многоформная экссудативная эритема	Пузыри вскрываются с образованием болезненных эрозий	Монетовидные высыпания на коже по типу гирлянд. По периферии пятен и/или отечных папул - отечный валик, а центр элемента, постепенно западая, приобретает цианотичный оттенок (симптом «мишени», или «радужной оболочки», или «бычьего глаза»)	Связь с приемом лекарственных препаратов, герпесвирусной инфекцией	Характерная картина при гистологическом исследовании биоптата кожи
Системные заболевания				
Системная красная волчанка	Белесоватые эрозированные бляшки с неровными краями	Характерное поражение кожи – эритема скуловой области, дискоидные очаги, генерализованные эритематозные высыпания; язвы гениталий не характерны	Системные проявления (поражение почек, ЦНС, суставов и др.) - критерии диагноза СКВ	Иммунологические: антинуклеарный фактор, антитела к ДНК
Синдром Рейтера	Безболезненные язвы во рту	Конъюнктивит, уретрит, баланит, артрит, кератодермия	Хронологическая связь инфекции с началом заболевания, обнаружение хламидий или кишечной инфекции	HLA-B27
ВЗК (чаще болезнь Крона, реже неспецифический язвенный колит)	Чаще одиночные, рецидивы реже	Язвенное поражение кишечника у 100%, язвы гениталий редко, тест патергии не характерен	Реже поражение кожи и глаз, не характерно – ЦНС. Характерная эндоскопическая картина	Характерная гистологическая картина биоптатов кишечника
Целиакия	Рецидивы более редкие	Учащенный пенистый стул с резким запахом, стеаторея	Дебют заболевания в детстве, соответствие критериям ESPGHAN	Характерная гистологическая картина в биоптате слизистой кишечника. HLA-DQ2 и/или DQ8 IgA-антитела к тканевой трансглютаминазе, к эндомизию
Дефицит железа/ витамина B12/ фолиевой кислоты	Язвы могут быть различными	Не типично	Улучшение при восполнении дефицита	Анемия, низкое содержание железа/ витамина B12/ фолиевой кислоты
MAGIC-	Типичный для ББ	У всех язвы гени-	Перекрестный	Гистологическая

синдром	афтозный стоматит	талий и рецидивирующий полихондрит, возможны другие симптомы ББ	(overlap) синдром ББ и рецидивирующего полихондрита (диагностические критерии двух заболеваний)	картина, характерная для ББ и воспалительные изменения в пораженном хряще
Аутовоспалительные заболевания (периодическая болезнь, синдром PFAPA, гипер-IgD)	Более редкие рецидивы	Начало в детском возрасте, эпизоды фебрильной лихорадки у 100%	Критерии соответствующего синдрома	Выявление гена, ассоциированного с болезнью
Инфекции				
Острый некротизирующий язвенный гингивостоматит (Венсана)	Стоматит с воспалением и некрозом десневых сосочков, серо-зеленый некротический налет на эрозиях	Острое начало с лихорадкой и увеличением регионарных лимфоузлов	Характерная клиническая картина	Обнаружение в соскобе с поверхности язв веретенообразных фузобактерий и спирохет
Простой герпес	Скопление мелких пузырьков с последующим образованием эрозий	Отсутствует	Рецидивы сгруппированных пузырьков	Обнаружение в крови/ слюне вируса простого герпеса методом ПЦР и антител к нему
Инфекционный мононуклеоз	Язвы редко, нет рецидивов	Лихорадка, генерализованная лимфаденопатия, тонзиллит, фарингит, гепатоспленомегалия; Типичные симптомы ББ не характерны	Острое/ подострое начало с характерной клинико-лабораторной картиной	Обнаружение в крови/ слюне ВЭБ методом ПЦР и антител к нему; Лимфомоноцитоз в крови, выявление атипичных мононуклеаров в периферической крови более 10% со 2-3 недели
Сифилис	Папулы, эрозии небольших размеров, слабо болезненные	Поражение кожи, гениталий, перианальной области, лимфаденопатия	Поражение кожи, лабораторные данные	Реакция Вассермана
Острая язва вульвы Липшютца-Чапина	Болезненные некротические язвы вульвы и половых губ, поверхностные, имеют мягкое основание, рыхлые подрытые края и серовато-желтое серозно-гнойное отделяемое в области дна. Количество язв – от	Острое начало с лихорадкой, ознобом, общей слабостью. Редко при хронизации - сочетание с афтозным стоматитом и узловатой эритемой	Характерная клиническая картина в сочетании с результатами бактериоскопического исследования отделяемого язв	При бактериоскопии - грамположительная Bacillus crassus и вагинальная палочка Дедерлейна

	одной до многих			
Злокачественное новообразование				
Рак слизистой рта	Сохраняющиеся язвы в течение >6 недель, красные или белые пятна на слизистой оболочке полости рта	Возраст >45 лет, курение	Гистологическое подтверждение	Характерная гистологическая картина

Таким образом, слизисто-кожные симптомы ББ характеризуются разнообразием клинических проявлений, могут длительно существовать изолированно, без других признаков ББ, в силу чего эти больные долгое время наблюдаются не ревматологами, а врачами других специальностей, что нередко ведет к поздней диагностике заболевания.

Литература:

1. Alpsoy E. Behcet's disease: A comprehensive review with a focus on epidemiology, etiology and clinical features, and management of mucocutaneous lesions. Journal of Dermatology 2016; 43: 620–632. doi: 10.1111/1346-8138.13381
2. Rogers R.S III. Recurrent aphthous stomatitis in diagnosis of Behçet's disease. Yonsei Med J. 1997; 38:370–9
3. Zunt S.L. Recurrent aphthous stomatitis. Dermatol Clin. 2003; 21:33–9
4. Soy M, Erken E, Konca K, Ozbek S. Smoking and Behçet's disease. Clin Rheumatol. 2000; 19 (6):508–9.
5. Kaklamani V.G, Tzonou A, Markomichelakis N, Papazoglou S, Kaklamanis P.G. The effect of smoking on the clinical features of Adamantiades-Behçet's disease. Adv Exp Med Biol. 2003; 528: 323–7
6. Gürler A, Boyvat A, Tursen U. Clinical manifestations of Behçet's disease. An analysis of 2147 patients. Yonsei Med J. 1997; 38:423–7
7. Alpsoy E, Dönmez L, Önder M, et al. Clinical features and natural course of Behçet's disease in 661 cases. A multicenter study. Br J Dermatol. 2007; 157:901–6
8. Mat C, Goksugur N, Ergin B, Yurdakul S, Yazici H. The frequency of scarring after genital ulcers in Behçet's syndrome: a prospective study. Int J Dermatol. 2006; 45: 554–6.
9. Everekliogiu C. Current concepts in the etiology and treatment of Behcet disease. Surv.Ophthalmol. 2005; 50, 4: 297-350
10. Al-Rawi Z., Sharquil Kh., Al-Arail A. In: Behcet's disease. Clinical aspects. Baghdad, 2002; p.12-13
11. Lee ES, Bang D, Lee S. Dermatologic manifestation of Behçet's disease. Yonsei Med J. 1997; 38: 380–9.
12. Kim B, LeBoit PE. Histopathologic features of erythema nodosum-like lesion in Behçet's disease: a comparison with erythema nodosum focusing on the role of vasculitis. Am J Dermatopathol. 2000; 22:379–90
13. Nakamura K, Tsunemi Y, Kaneko F and Alpsoy E Mucocutaneous Manifestations of Behçet's Disease. Front. Med. 2021; 7:613432. doi: 10.3389/fmed.2020.613432
14. Demirkesen C., Man C. A critical clinicopathologic evaluation of nodular lesions of Behcet's disease. BD News, 2001; v.2, 2: 3
15. Mat C.M, Demirkesen C, Melikoglu M, Yazici H. Behçet's syndrome. In: Sarzi-Puttuni P, Doria A, Girolomoni G, Kuhn A, editors. The skin and autoimmune disease. Amsterdam: Elsevier; 2006. p. 185–20
16. Champs C., Davatchi F. Mucocutaneous lesions of Behcet's disease. In: 10th International conference on Behcet's disease. Berlin, 2002, June, 27-29

17. Kutlubay Z, Mat CM, Aydin Ö, Demirkesen C, Calay Ö, Engın B, et al. Histopathological and clinical evaluation of papulopustular lesions in Behçet's disease. Clin Exp Rheumatol. 2015; 33(6. Suppl 94):101–6.
18. Hatemi G, Bahar H, Uysal S, Mat C, Gogus F, Masatlioglu S, et al. The pustular skin lesions in Behçet's syndrome are not sterile. Ann Rheum Dis. 2004; 63(11):1450–2
19. Alpsoy E, Uzun S, Akman A, Acar MA, Memisoglu H.R, Basaran E. Histopathological and immunofluorescence findings of non-follicular lesions in patients with Behçet's disease. J Eur Acad Dermatol Venereol. 2003; 17:521–4. doi: 10.1046/j.1468-3083.2003.00625.x
20. Boyvat A, Heper AO, Kocyigit P, Erekul S, Gurgey E. Can specific vessel based papulopustular lesions of Behçet's disease be differentiated from nonspecific follicular-based lesions clinically? Int J Dermatol. 2006; 45:814– 8. doi: 10.1111/j.1365-4632.2006.02797.x
21. Azizlerli G, Ozarmagan G, Ovul C, Sarica R, Mustafa SO. A new kind of skin lesion in Behçet's disease: extragenital ulcers. Acta Derm Venereol. 1992;72:286
22. Callen PR. Sweet's syndrome-a comprehensive review of an acute febrile neutrophilic dermatosis. Orphanet J Rare Dis. 2007; 2:34
23. Aydin F, Senturk N, Yildiz L, et al. Behçet's disease with unusual cutaneous lesions. J Eur Acad Dermatol Venereol. 2006; 20:106–7.
24. Nelson C.A, Stephen S, Ashchyan H.J, James W.D, Micheletti R.G, Rosenbach M. Neutrophilic dermatoses. Part I. Pathogenesis, sweet syndrome, neutrophilic eccrine hidradenitis. J Am Acad Dermatol. 2018; 79(6):987–1006.
25. Alpagut U, Ugurlucan M, Dayioglu E. Major arterial involvement and review of Behçet's disease. Ann Vasc Surg. 2007; 21(2):232–9.
26. Tüzün H, Sayin A, Karaözbek Y, Erdağ A, Coskun H, Vural FS. Peripheral aneurysms in Behçet's disease. Cardiovasc Surg. 1993; 1(3):220–4.
27. Tüzün H, Besirli K, Sayin A, Vural FS, Hamuryudan V, Hizli N, et al. Management of aneurysms in Behçet's syndrome: an analysis of 24 patients. Surgery. 1997; 121(2): 150–6.
28. Yalcindag FN, Batioglu F. Pathergy-like reaction following intravitreal triamcinolone acetonide injection in a patient with Behçet's disease. Ocul Immunol Inflamm. 2008;16 (4):181–3.
29. Choi IJ, Kim JS, Cha SD, Jung HC, Park JG, Song IS, et al. Long-term clinical course and prognostic factors in intestinal Behçet's disease. Dis Colon Rectum. 2000; 43(5): 692–700
30. Gul A, Esin S, Dilsen N, Konice M, Wigzell H, Biberfeld P. Immunohistology of skin pathergy reaction in Behçet's disease. Br J Dermatol. 1995; 132: 901–7.
31. Melikoglu M, Uysal S, Krueger JG, Kaplan G, Gogus F, Yazici H, et al. Characterization of the divergent wound-healing responses occurring in the pathergy reaction and normal healthy volunteers. J Immunol. 2006; 177: 6415–21.
32. Ben Ahmed M, Houman H, Miled M, Dellagi K, Louzir H. Involvement of chemokines and Th1 cytokines in the pathogenesis of mucocutaneous lesions of Behçet's disease. Arthritis Rheum. 2004; 50:2291–5.
33. Cosgun S, Seyahi E, Mat C, Yazici H. Female Behçet's syndrome patients have more severe oral ulceration. XI International congress on Behçet's disease. Clin Exp Rheumatol. 2004; 22: 86.
34. Krause I, Rosen Y, Kaplan I, Milo G, Guedj D, Molad Y, Weinberger A. Recurrent aphthous stomatitis in Behçet's disease: clinical features and correlation with systemic disease expression and severity. J Oral Pathol Med. 1999; 28(5):193–6
35. Keogan MT. Clinical ımmunology review series: an approach to the patient with recurrent orogenital ulceration, including Behçet's syndrome. Clin Exp Immunol. 2009; 156 (1): 1–11.
36. Rogers RS 3rd. Pseudo-Behçet's disease. Dermatol Clin. 2003; 156 (1): 49–6

3.2 ГЛАЗНЫЕ ПРОЯВЛЕНИЯ
(совместно с научным сотрудником ФГБУ «НМИЦ ГБ им. Гельмгольца" МЗ РФ к.м.н. Г.А. Давыдовой)

Поражение глаз – один из самых серьезных симптомов ББ, который может привести к полной потере зрения у некоторых больных. Согласно опубликованным данным, частота поражения глаз при ББ колеблется от 40% до 70% в разных регионах мира [1-3], среди обследованных нами пациентов с ББ – 62%.

Глазная симптоматика у больных ББ развивается чаще на 2-4 году болезни, но у 10-20% пациентов, преимущественно у мужчин, может быть и первым проявлением болезни [4-6].

Для ББ характерен рецидивирующий двусторонний негранулематозный увеит, чаще задний или генерализованный, реже – передний (5-10%). При поражении глаз пациенты с ББ предъявляют жалобы на снижение остроты зрения, «туман» перед глазами, реже – «покраснение» глаз, фотофобию, слезотечение, боль в периорбитальной области [3].

Для *переднего увеита* (рисунок 1А, Б) характерна клиническая картина иридоциклита с фибрином и/ или гипопионом. Гипопион, который выявляется у 12-30% больных с увеитом, часто сочетается с тяжелым поражением сетчатки. Гипопион обычно маленький (характерно для «европейского» варианта ББ), офтальмоскопируется только при гониоскопии и «скользкий», т.е. меняет свое положение при наклоне головы пациента. При биомикроскопии (осмотр с помощью щелевой лампы) выявляется запотелость эндотелия роговицы, пылевидные преципитаты роговицы, воспалительные клетки в передней камере, отек радужки, возможно образование задних синехий. Менее частыми проявлениями поражения переднего отдела глаза у больных ББ являются конъюнктивит, коньюнктивальные афты, синдром сухого глаза, эписклерит, склерит, кератит, поражение век и экстраокулярных мышц [7]. Эти изменения обычно обратимы при своевременном начале лечения.

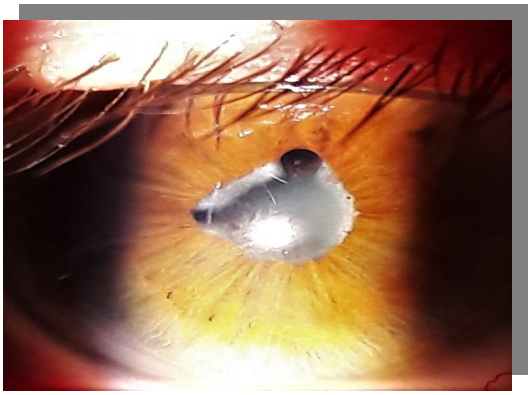

Рисунок 1:

А. Передний увеит с гипопионом и пылевидными преципитатами роговицы

Б. Задние синехии, катаракта

Срединный (периферический) увеит при обострении чаще всего проявляется диффузным помутнением стекловидного тела, возникновением в стекловидном теле воспалительных клеток, реже - мазков или сгустков крови (рисунок 2А, Б). Возникновение мелких и крупных конгломератных плавающих помутнений, в том числе в виде «снежных ком-

ков», характерно для стихающего воспалительного процесса. Изолированный срединный увеит не типичен для ББ, чаще всего он является частью генерализованного увеита.

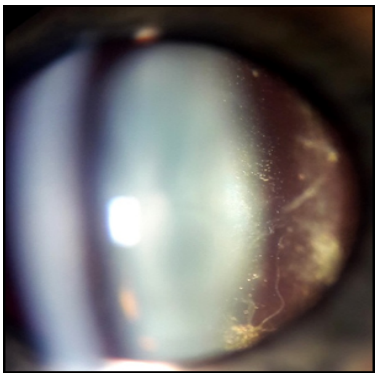

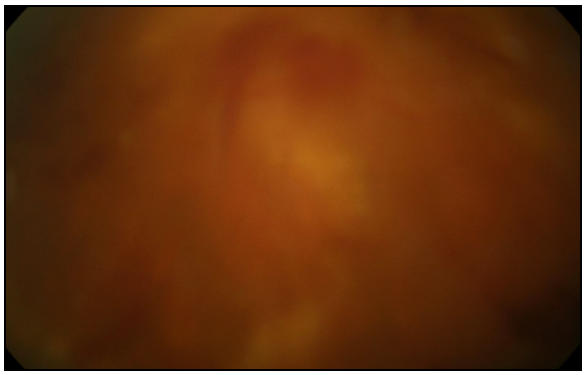

Рисунок 2 А. Плавающие помутнения в стекловидном теле

Б. Диффузное помутнение стекловидного тела, мазки крови

Обострение *заднего увеита* проявляется возникновением геморрагий и мягкого экссудата на сетчатке, отражающих острый окклюзирующий васкулит (рисунок 2 В). Характерно также возникновение макулярного кистовидного отека, поражающего центральную зону сетчатки, который встречается примерно в 15% случаев. Воспаление диска зрительного нерва – папиллит и оптический неврит встречаются у четверти пациентов с поражением глаз.

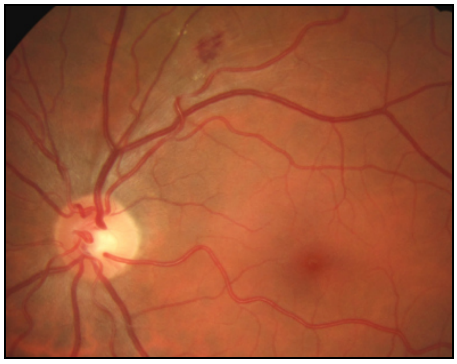

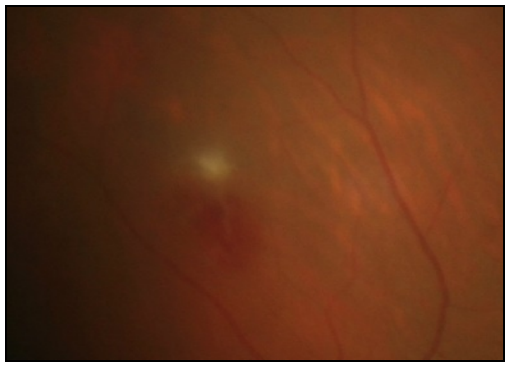

Рисунок 2 В. Геморрагии и мягкий экссудат на сетчатке

Основной клинический признак заднего увеита – окклюзирующий ангиит, обычно сопровождающийся ретинтом. Тяжелые васкулиты вызывают практически полную окклюзию сосудов. Рецидивы воспаления способствуют дальнейшему ухудшению кровообращения в сетчатке и зрительном нерве, что приводит к необратимому снижению зрительных функций пациента за счет ишемических изменений в центральной зоне сетчатки и частичной или полной атрофии зрительного нерва. Эти изменения имеют плохой прогноз для зрения при неадекватном и запоздалом лечении (рисунок 2 Г).

При *генерализованном увеите* одновременно выявляются признаки поражения двух и более отделов глаза.

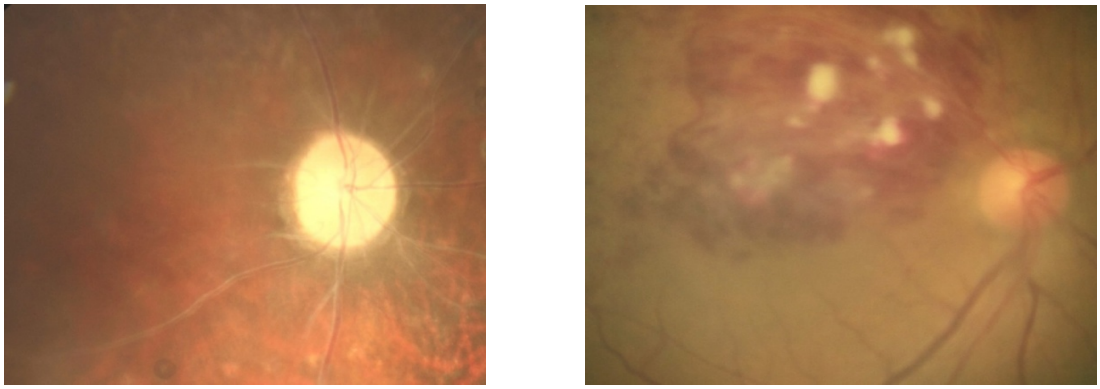

Рисунок 2 Г. Облитерирующий некротизирующий васкулит сетчатки

Вторичные осложнения поражения глаз при ББ включают атрофию периферической части сетчатки, дегенерацию макулы, частичную или полную атрофию зрительного нерва, катаракту, задние синехии, вторичную глаукому, реже – неоваскуляризацию и отслойку сетчатки, паралич экстраокулярных мышц [1-3].

В диагностике заднего, генерализованного увеита и осложнений, связанных с патологией сетчатки, помимо классической офтальмоскопии (осмотра глазного дна) в настоящее время большое значение имеют флуоресцентная ангиография, оптическая когерентная томография (ОКТ) и ОКТ-ангиография, которые позволяют быстро и точно выявить изменения, возникающие в сетчатке и хориоидее [3, 8, 9].

Флюоресцентная ангиография (ФАГ) при ББ применяется для выявления воспалительных и окклюзирующих сосудистых процессов в заднем полюсе глаза, а также для наблюдения за ответом на терапию. ФАГ позволяет уточнить наличие васкулита сетчатки в случае, когда имеется помутнение стекловидного тела и биомикроскопия не позволяет обнаружить активное воспаления сетчатки. Данный метод также помогает дифференцировать сопутствующий васкулит при отеке диска зрительного нерва. В стадии активного васкулита при проведении ФАГ наблюдается повышенная извитость сосудов, утолщение и окрашивание их стенок, просачивание флюоресцеина через стенки капилляров, артериол и вен. Об активном воспалении также свидетельствуют капиллярная диффузия красителя на диске зрительного нерва, в макулярной зоне и на периферии сетчатки. Эти изменения должны регрессировать при применении правильно подобранной терапии. Стойкая диффузная утечка красителя при ФАГ на глазном дне пациентов, у которых заболевание клинически стихло и не выявляется при офтальмоскопии, свидетельствует о течении субклинического воспалительного процесса. В стадии ремиссии ФАГ позволяет визуализировать участки капиллярной неперфузии, сосудистые изменения и неоваскуляризацию сетчатки [10] (рисунок 3 А, Б).

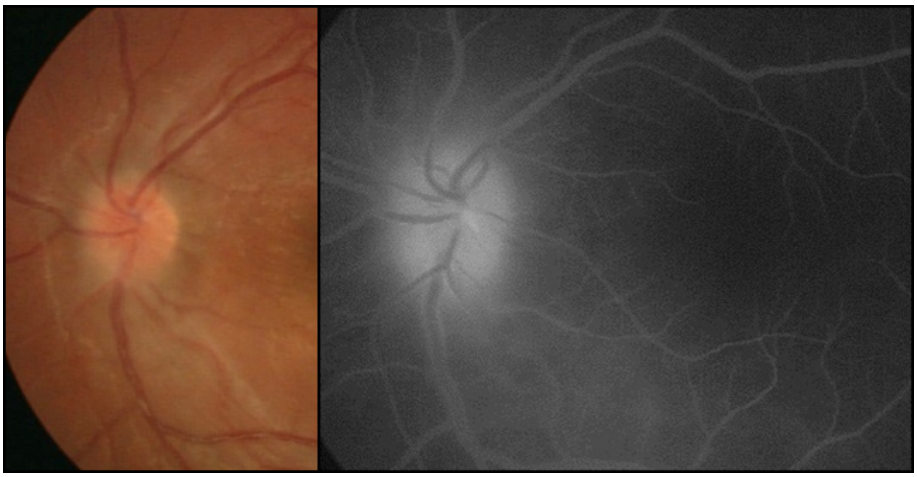

А **Б**

Рисунок 3. Папиллит диска зрительного нерва: А – Гиперемия и проминенция диска зрительного нерва при офтальмоскопии; Б – Гиперфлюоресценция диска зрительного нерва с диффузией красителя на поздней фазе ФАГ.

Оптическая когерентная томография (ОКТ) широко используется для качественного и количественного мониторинга макулярного отека и выявления дегенеративных изменений в макуле, атрофии макулы, эпиретинальной мембраны или образования разрывов в этой зоне [11].

ОКТ - ангиография - это новый неинвазивный метод визуализации микроциркуляторного русла фовеальной области. У пациентов с ББ-увеитом при ОКТ-ангиографии выявляется значительно большая фовеальная аваскулярная зона и снижение плотности сосудов, особенно в глубоком капиллярном сплетении [9, 12]. Среди наблюдаемых нами в динамике пациентов с поражением глаз у 300 человек была выполнена ОКТ-ангиография, которая продемонстрировала, что прогрессирование ишемии сетчатки ассоциировалось с длительностью вовлечения глаз, количеством обострений увеита за год, снижением остроты зрения, вызванной дегенерацией макулы, а также отсутствием адекватной системной противовоспалительной терапии (рисунок 4 А, Б).

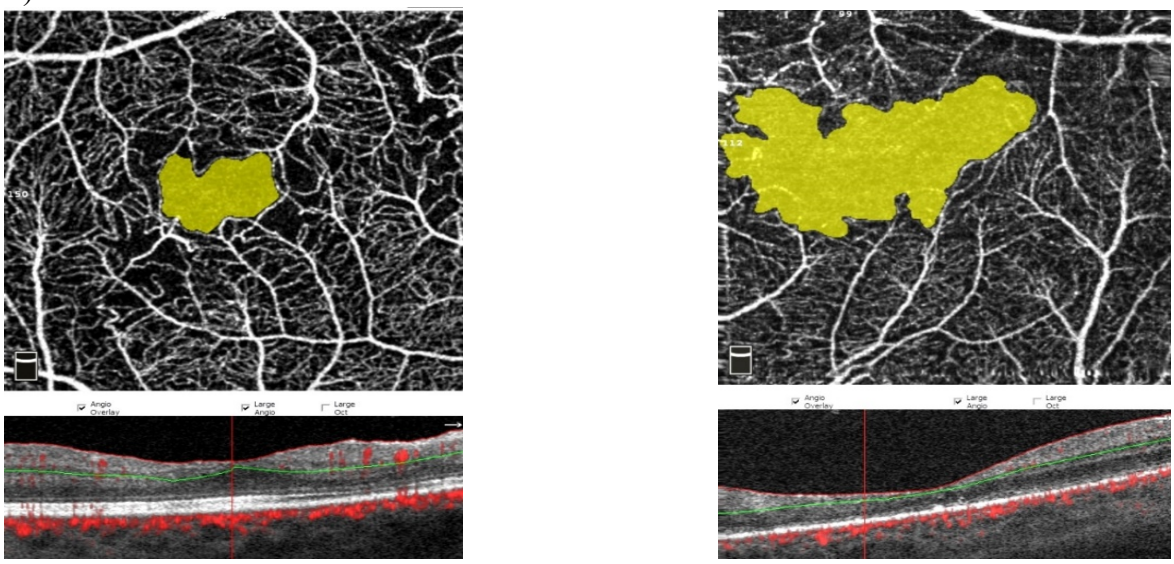

А Б

Рисунок 4. На ОКТ-ангиограммах – увеличение площади бессосудистой зоны центральной ямки при длительнотекущем окклюзирующем ангиите без терапии.

Первичное обращение пациента:
А. Продолжительность поражения глаз 7 лет. Острота зрения 0,7.
Б. Продолжительность поражения глаз 12 лет. Острота зрения 0,09.

Иммуногистопатологическая оценка

Гистопатологическое исследование поражённых тканей глаза при ББ выявляет периваскулит, сопровождающийся повреждением тканей. Как правило, первичное поражение сетчатки и пигментного эпителия сетчатки отсутствует [13]. Ткани глаза инфильтрированы CD4+Т-лимфоцитами, В-лимфоцитами и плазматическими клетками, формирующими негранулематозное воспаление. Ряд авторов в тканях глаз пациентов с ББ с активным увеитом описывают облитерирующий васкулит, некротизирующий артериолит и флеботромбоз [14, 15].

Во время обострений внутриглазного воспаления нейтрофильная инфильтрация присутствует в переднем сегменте в виде гипопиона, в эндотелии роговицы, радужке, цилиарном теле и сосудистой оболочке, также наблюдается периваскулярная инфильтрация лимфоцитами и плазматическими клетками. На более поздних стадиях, после повторных воспалительных атак, наблюдается пролиферация коллагеновых фибрилл, утолщение хориоидеи, образование циклической мембраны и, в конечном итоге, гипотония и субатрофия глазного яблока [16]. Васкулит развивается и в сосудах зрительного нерва, вызывая ишемию, приводящую к полной и неполной атрофии зрительного нерва [17]. При ББ могут наблюдаться окклюзирующий васкулит сетчатки, нарушение перфузии и запустевание капилляров, приводящее к ремоделированию сосудов и неоваскуляризации [18].

Литература:

1. Nussenblatt R. Uveitis in Behcet’s disease Int. Rev. Immunol. 1997; 14: 67-79
2. Okada, Annabelle A Behçet's disease: general concepts and recent advances. Current Opinion in Ophthalmology. 2006; 17 (6): p. 551-556. doi: 10.1097/01.icu.0000247411.59213.bb
3. Ksiaa I., Abroug N., Kechida M., Zina S., Jelliti B., Khochtali S., Attia S., Khairallah M. Eye and Behçet's disease. Journal Français d'Ophtalmologie. 2019; 42 (4): p.e133-e146. https://doi.org/10.1016/j.jfo.2019.02.002.
4. Marshall S.E. Behcet’s disease. Best Pract Res Clin Rheumatol 2004; 18: 291-311.
5. Sakane T, Takeno M, Suzuki N, Inaba G. Behcet’s disease. New Engl J Med 1999; 341:1284-91.
6. Nussenblatt R.B, Whitcup S.W. Uveitis. Fundamentals and clinical practice. 3rd ed. St. Louis: Mosby; 2004. p. 35
7. Chora I, Borges T, Dias C, Ourique C, Vilaça J, et al. Clinical Management of Uveitis in Systemic Rheumatic Autoimmune Diseases in Adults. Autoimmun Infec Dis. 2015; 1 (1): doi http://dx.doi.org/10.16966/2470-1025.104
8. Tugal-Tutkun I. Behc¸et’s disease. In: Gupta A, Gupta V, Herbort CP, Khairallah M, editors. Uveitis. Text and imaging. 1st Ed. New Delhi: Jaypee Brothers Medical Publishers Ltd; 2009. p. 397-413.
9. Khairallah M, Abroug N, Khochtali S, Mahmoud A, Jelliti B, Coscas G, et al. Optical coherence tomography angiography in patients with Behcet uveitis. Retina 2017; 37:1678—91
10. Tugal-Tutkun I, Gupta V, Cunningham E.T. Review for disease of the year: differential diagnosis of Behcet uveitis. Ocular Immunology & Inflammation. 2013; 21(5): 337–350. doi: 10.3109/09273948.2013.795228
11. Tugal-Tutkun I, Ozdal P.C, Oray M, Onal S. Review for diagnostics of the year: multimodal imaging in Behçet uveitis. Ocul Immunol Inflamm. 2017; 25: 7–19

12. Somkijrungroj T, Vongkulsiri S, Kongwattananon W, et al. Assessment of vascular change using sweptsource optical coherence tomography angiography: a new theory explains central visual loss in Behcet's disease. J Ophthalmol. 2017; 2017: 2180723
13. Tugal-Tutkun I, Onal S, Altan Yaycıoglu R, et al. Uveitis in Behçet's disease: an analysis of 880 patients. Am J Ophthalmol. 2004;138:373–80
14. Winter F.C, Yukins R.E. The ocular pathology of Behçet's disease. Am J Ophthalmol. 1966; 62: 257–62.
15. Mullaney J, Collum LM. Ocular vasculitis in Behçet's disease: a pathological and immunohistochemical study. Int Ophthalmol. 1985; 7: 183–91.
16. Hegab S, Al-Mutawa S. Immunopathogenesis of Behçet's disease. Clin Immunol. 2000; 96: 174–86
17. Foster C.S, Vitale A.T. Adamantiades-Behçet's disease. In: Foster CS, Vitale AT, editors. Diagnosis and treatment of uveitis. Philadelphia: W.B. Saunders; 2002. p. 632–52
18. Atmaca L.S, Batioglu F, Idil A. Retinal and disc neovascularization in Behçet's disease and efficacy of laser photocoagulation. Graefes Arch Clin Exp Ophthalmol. 1996; 234: 94–9.

3.3 СУСТАВНЫЕ ПРОЯВЛЕНИЯ

Суставные проявления ББ, представленные *артритами и артралгиями*, встречаются у 16-84%, в среднем – у 50% пациентов [1, 2]. Около 10% пациентов могут иметь только суставные проявления в дебюте заболевания [2]. Среди обследованных нами 560 пациентов 367 (65,5%) имели поражение суставов: артриты – 243 (43,4%), только артралгии – 135 (24,1%).

Как правило, наблюдается *асимметричный моно- или олигоартрит* [3], но число и характер пораженных суставов могут варьироваться в зависимости от этнической принадлежности больных. По мнению C. Barnes [4], в процесс могут вовлекаться до 6 и более суставов.

Наиболее часто поражаются *коленные, голеностопные, лучезапястные и локтевые суставы*, реже мелкие суставы кистей. Плечевые и тазобедренные суставы вовлекаются крайне редко [5]. В литературе описаны случаи ишемического некроза головок бедренных костей [6, 7]. Полагают, что данный процесс, скорее всего, является следствием окклюзии сосудов, питающих головку бедра, но не исключается и влияние высоких доз ГК, нередко используемых у больных при поражении глаз и ЦНС. Описаны случаи ББ с изолированным поражением суставов первого пальца стопы по типу псевдоподагрического артрита [8].

Некоторое время назад в литературе активно обсуждался вопрос о встречаемости *сакроилиита* у больных ББ. Одни авторы выявляли высокую его частоту (до 63%), другие – отсутствие таковой [9-11]. В 1974 г. J. Moll и соавт. [12] впервые предложили термин «серонегативные спондилоартриты» (СпА) для обозначения группы заболеваний со схожими клиническими, рентгенологическими и генетическими признаками, и ББ также была отнесена к СпА. Подчеркивая некоторую общность СпА и ББ, некоторые авторы описывали сочетание ББ с АС, в частности работа, выполненная при сотрудничестве 27 стран, выявила, что 1,9% пациентов с ББ отвечают также критериям АС [13]. Среди пациентов с ББ, наблюдающихся в нашем институте, частота аксиального СпА также была 1,9% (9 из 470) [14]. В более поздних, в том числе контролируемых, исследованиях не было выявлено доказательств частой встречаемости сакроилиита у больных ББ, а частота носительства HLA-B27 у больных ББ не отличается от популяционного уровня [15-19]. Возможно, различные данные по частоте сакроилиита связаны с вариабельностью оценки состояния

крестцово-подвздошных сочленений по рентгенограммам, применением различных диагностических критериев для ББ, различными клиническими фенотипами, этнической принадлежностью обследуемых групп больных [18]. В частности, частота сакроилиита среди больных ББ с акне и артритом составила 20%, а у пациентов без артрита – 7%, в то время как в группах сравнения сакроилиит был выявлен у 25% пациентов с РА и 100% - АС [20]. При этом у больных ББ с сакроилиитом не было выявлено ассоциации с позитивностью по HLA-B27. Согласно данным некоторых авторов, среди больных ББ с артритами и акне чаще, чем у пациентов без артритов, выявляются энтезопатии (69% против 26%) [21]. Эта ассоциация энтезопатии с акне и артритом подтверждает то, что одним из патогенетических механизмов, лежащих в основе ББ, может быть механизм, аналогичный таковому при реактивном артрите, связанном с акне. Таким образом, в настоящее время дискуссия по нозологической принадлежности ББ по сути закрыта, и ББ сегодня рассматривается в рамках системного васкулита, а не серонегативного СпА.

Продолжительность суставного синдрома при ББ обычно не превышает двух месяцев, лишь в редких случаях процесс затягивается до 3-4 месяцев и даже может приобретать хронический характер. У ряда пациентов наблюдается утренняя скованность в суставах, продолжительность которой, как правило, не превышает 30 минут [4].

Большинство авторов указывают на редкость эрозирования суставных поверхностей и формирования деформаций суставов у больных ББ [22, 23].

Синовиальная жидкость, полученная из сустава больных ББ, имеет воспалительный характер, количество клеток в ней колеблется от 5000 до 50000 мм^3 с преобладанием нейтрофилов. Несмотря на большое количество клеток, муциновый сгусток обычно хороший, уровень комплемента повышен [4, 24].

Гистопатологические изменения синовиальной оболочки при ББ носят неспецифический характер. При синовите поражается поверхностная зона синовиальной оболочки без репликации синовиальных клеток и инфильтрации полиморфонуклеарными лейкоцитами и лимфоцитами [25].

Литература:

1. Alpsoy E. Behcet's disease: treatment of mucocutaneous lesions. Clin.Exp.Rheum. 2005; 23 (4): 532-539
2. Seyahi E. Phenotypes in Behçet's syndrome. Intern Emerg Med. 2019; 14 (5):677-689. doi: 10.1007/s11739-019-02046-y.
3. Barnes G. Behcet’s syndrome. Joint manifestation and synovial pathology. In: Lehner T., Barnes C (Editors) “Behcet’s syndrome: clinical and immunological feature”. London. Academic Press. 1979; 199-212.
4. Yurdakul S., Yazici H., Tuzun I. et al. Arthritis of Behcet’s disease: a prospective study. Ann. Rheum. Dis. 1983; 42: 505-515
5. Fatemi A, Shahram F, Akhlaghi M, Smiley A, Nadji A, Davatchi F. Prospective study of articular manifestations in Behçet’s disease: five-year report. Int J Rheum Dis. 2017; 20(1): 97–102
6. Shimizu T., Ehrlich G.E., Inaba G.et al. Behcet disease (Behcet syndrome). Semin. Arthr. Rheum. 1979; 8(4): 223-60.
7. Sugioka I., Ohe H., Tanaka T. Two cases of hip joint deformation associated with Behcet’s syndrome. Orthop. Surg. Traumatol. 1966; 15: 131
8. Takeuchi A., Hashimoto T. Arthropahy of Behcet`s disease: a case with “Rencil-in-cup” deformation. Arthr. Rheum. 1989; 32: 1629-1630
9. Dilsen N, Koniçe M, Övül C. Arthritic patterns in Behçet’s disease. In: Dilşen N, Konice M, Övül C, editors. Behçet’s disease: proceedings of an international symposium on Behçet’s disease. Amsterdam: Excerpta Medica; 1979. p. 145–55

10. Mason RM, Barnes CG. Behçet's syndrome with arthritis. Ann Rheum Dis. 1969; 28:95–103
11. Chamberlain MA. Behçet's syndrome in 32 patients in Yorkshire. Ann Rheum Dis. 1977; 36: 491–9
12. Moll J.M, Haslock I, Macrae I.F, Wright V. Associations between ankylosing spondylitis, psoriatic arthritis, Reiter's disease, the intestinal arthropathies, and Behcet's syndrome. Medicine (Baltimore). 1974; 53(5):343-64. doi: 10.1097/00005792- 197409000-00002
13. Davatchi F, Assaad-Khalil S, Calamia KT et al. The International Criteria for Behçet's Disease (ICBD): a collaborative study of 27 countries on the sensitivity and specificity of the new criteria. J Eur Acad Dermatol Venereol 2014; 28: 338-47.
14. Алекберова З.С, Дубинина Т.В, Голоева Р.Г и др. Сочетание болезни Бехчета с аксиальным спондилоартритом: собственные наблюдения. Научно-практическая ревматология. 2019; 57(5): 528-531 doi: 10.14412/1995-4484-2019-528-531
15. Yazici H, Tuzlaci M, Yurdakul S. A controlled survey of sacroiliitis in Behçet's disease. Ann Rheum Dis. 1981; 40: 558–9
16. Maghraoui AE, Tabache F, Bezza A, et al. A controlled study of sacroiliitis in Behçet's disease. Clin Rheumatol. 2001; 20: 189–91.
17. Chang H.K, Lee D.H, Jung S.M, et al. The comparison between Behçet's disease and spondyloarthritides: does Behçet's disease belong to the spondyloarthropathy complex? J Korean Med Sci. 2002; 17: 524–9.
18. Olivieri I, Salvarani C, Cantini F. Is Behçet's disease part of the spondyloarthritis complex? J Rheumatol. 1997; 24: 1870–1.
19. Nadji A., Shahram F., Jamshidi A. et al. Radiological sacroiliac involvement in Behcet's disease: in control study. In: Bang D., Lee E-S., Lee S. eds. Behcet's disease. Seoul, Korea, Mr Kyung Won Shin. 2000; 424-427
20. Hatemi G, Fresko I, Yurdakul S, et al. Sacroiliitis and HLA B27 positivity in Behçet's syndrome patients with acne, arthritis and enthesopathy. Arthritis Rheum. 2010; 62:305–6
21. Hatemi G, Fresko I, Tascilar K, Yazici H. Increased enthesopathy among Behçet's syndrome patients with acne and arthritis: an ultrasonography study. Arthritis Rheum. 2008; 58:1539–45
22. Ben-Dov L., Zimmerman J. Deforming arthritis of the hands in Behcet's disease. J.Rheum. 1982; 9: 617-618
23. Kotter L., Durc H., Ecklstein A. Rheumatological manifestations of Behcet's syndrome. Clin.Exp.Rheum. 1996; 14: 313-315
24. Hamza M., Ayed K., El.Euch M. et al. Synovial fluid analysis in patients with Behcet's disease. Ann.Rheum.Dis. 1984; 43: 767
25. Vernon-Roberts B., Barnes C., Revell P. Synovial pathology in Behcet's syndrome. Ann.Rheum.Dis. 1978; 37: 139-145

3.4 ПОРАЖЕНИЕ ЖЕЛУДОЧНО-КИШЕЧНОГО ТРАКТА

Поражение ЖКТ при ББ встречается относительно редко, но может иметь серьезные осложнения. Так, перфорация язв кишечника может привести к летальному исходу [1, 2].

Частота патологии ЖКТ, как и других симптомов ББ, колеблется в широких пределах в различных регионах мира: если в Японии и Корее одна треть больных имеет симптомы поражения ЖКТ, то в странах бассейна Средиземного моря, включая Турцию, и в странах Европы доля больных с симптомами вовлечения ЖКТ значительно меньше – соответсвенно 1-2% и 5-20% [3]. Столь большие различия в частоте не всегда обусловлены этнической принадлежностью пациентов. Данные о частой встречаемости поражений ЖКТ при ББ, в первую очередь, поступают от гастроэнтерологов, к которым чаще обращаются за помощью эти пациенты. Кроме того, для постановки диагноза ББ в различных странах долгие годы использовались разные диагностическе критерии, в частности, поражение ЖКТ является одним из диагностических критериев, используемых в Японии, что позволяет врачам чаще прибегать к инструментальным методам диагностики и диагностировать ББ в спорных случаях. Очень многие исследователи диагностируют поражение ЖКТ при ББ, исходя только из клинических симптомов, не прибегая к эндоскопическим методам. С другой стороны, многие малосимптомные случаи поражения ЖКТ остаются не учтенными, фиксируются только варианты, протекающие с выраженным воспалением, множественными язвами и кровотечением. Данные о частоте поражения кишечника в некоторых странах приведены в таблице 1.

Таблица 1. Частота поражения кишечника при ББ в некоторых регионах мира

Автор, год	Страна	Число обследованных, (n)	Частота поражения кишечника, %
Shimizu T. 1979 [1]	Япония	-	60
Jankowski J, 1992 [4]	Великобритания	114	40
Kobayashi T, 2012 [5]	Япония	135	37
Kobayashi T, 2012 [5]	США	634	34
El Menyawi M.M, 2009 [6]	Египет	35	19
Olivieri I, 2013 [7]	Италия	11	18
Zhang Z, 2012 [8]	Китай	334	17
Madanat W, 2003 [9]	Иордания	295	12,5
Gharibdoost F, 1998 [10]	Иран	2176	12,2
Jurdakul S, 1996 [11]	Турция	-	12
Bonitsis N.G., 2015 [12]	Германия	747	11,5
Kim H. et al., 1988 [13]	Корея	410	10,2
Kim D.Y, 2014 [14]	Корея	3674	8
Ward E. et al., 2002 [15]	США	164	8
Davatchi F, 2016 [16]	Иран	7187	7
Neves F.S, 2009 [17]	Бразилия	106	6,6
Singal A, 2013 [18]	Индия	29	3,4
Tursen U. et al., 2003 [19]	Турция	2313	1,4
Rodriguez-Carballeira M, 2014 [20]	Испания	496	1,4
Hatemi I, 2016 [3]	Турция	8763	0,8
Mohammad A, 2013 [21]	Швеция	40	0
Chaiek T, 1975 [22]	Израиль	41	0

Среди 560 обследованных нами пациентов с ББ поражение ЖКТ, подтвержденное инструментальными методами обследования, выявлено у 104 (18,6%).

Клиническая картина

Считается, что при ББ ЖКТ вовлекается через 4,5 – 6 лет от момента появления афтозного стоматита, чаще после 40 лет, однако в Японии у детей с ББ поражение ЖКТ выявлялось чаще, чем у взрослых [2, 23]. Соотношение мужчин и женщин у больных ББ с поражением ЖКТ составляет 1:1 [19].

Симптомы поражения ЖКТ варьируются от незначительного дискомформа в животе до тяжелых проявлений – кровотечения, фистулы, перфорации. Наиболее частое проявление – боль в животе (87%), сопровождающаяся диареей (48%), кровотечением (42%), тошнотой, рвотой, потерей веса [1-3]. По данным Y.S. Jung [24] перфорация язв возможна у 12,7%, формирование фистулы – у 7,6%, стриктуры – у 7,2% и абсцесса кишечника – у 3,3% пациентов.

Вовлечение ЖКТ при ББ может проявиться на любом уровне – от ротовой полости до ануса. Однако большинство исследователей сходятся во мнении о том, что преимущественной локализацией поражения ЖКТ при ББ является тонкий кишечник, особенно его терминальный отдел, и толстый кишечник, в первую очередь, слепая кишка, чаще поражается именно илеоцекальный отдел (61-96%). Прямая кишка (1%), как и пищевод (2-11%), вовлекаются редко. Однако язвы пищевода, чаще - в среднем, реже - в пилорическом отделе, могут привести к формированию стеноза или стриктуры пищевода, требующих оперативного вмешательства [25]. Достаточно высокую частоту поражения пищевода при ББ приводят M. Houman и соавт. [26], которые при эндоскопическом и монометрическом исследовании у 14 из 23 больных обнаружили те или иные изменения со стороны пищевода. Подчеркивается, что поражение пищевода может быть асимптомным. Эрозивно-язвенное поражение желудка и 12-перстной кишки, по некоторым данным, выявляется у 43% больных ББ [2, 3, 27].

Для ББ характерно очаговое поражение ЖКТ – язвы единичные (67%) и множественные (27%). Полисегментарное и диффузное поражение кишечника при ББ встречается редко (6%). 85% пациентов имеют менее 6 язв одновременно. У 76% больных язвы более 1 см в диаметре, в среднем 2,9 см. Типичны круглые и овальные (77%), глубокие (68%) язвы [2, 3].

Основываясь на характеристике выявленных язв J.H. Cheon и соавт. [28] предложили алгоритм диагностики кишечной формы ББ (рисунок 1):

Рисунок 1. Алгоритм диагностики кишечной формы ББ [28]

Лабораторная и инструментальная диагностика

Поражение ЖКТ при ББ не ассоциируется с повышением С-реактивного белка (СРБ) и увеличением скорости оседания эритроцитов (СОЭ). Увеличение этих лабораторных показателей при поражении ЖКТ может свидетельствовать об осложнениях – формировании стриктуры, фистулы, абсцесса или перфорации кишечника. Кроме того, повышение данных маркеров более характерно для болезни Крона (БК), что может быть полезной информацией при проведении дифференциальной диагностики двух заболеваний [29]. Специфический лабораторный маркер, который точно отражает вовлечение ЖКТ у больных ББ, еще предстоит найти. Было высказано предположение, что антитела против *Saccharomyces cerevisiae* (ASCA), известные в качестве маркера БК [30], также могут определяться у пациентов с ББ, особенно в случае вовлечения ЖКТ [31-33]. С другой стороны, туберкулез кишечника также может ассоциироваться с высоким уровнем ASCA [33]. Для большинства пациентов с обострением кишечной формы ББ характерно повышение уровня фекального кальпротектина.

Во всех случаях подозрения на поражение ЖКТ у больных ББ необходима верификация с помощью эндоскопических методов (эзофаго-гастро-дуоденоскопия/ колоноскопия) и/ или компьютерной томографии (КТ)/ магнитно-резонансной томографии (МРТ) с контрастным усилением.

В последнее время появляется все больше сообщений о возможности верифицирования воспалительного поражения кишечника при ВЗК и ББ с помощью ультразвукового исследования (УЗИ). Для этих целей применяют трансабдоминальное УЗИ (чрескожное) и ультразвуковую ирригоскопию. Чувствительность и специфичность данного метода сопоставима с соответствующими показателями рентгенологических и эндоскопических методов при ВЗК [34–37]. УЗИ с использованием допплерографии в энергетическом режиме применяется как для уточнения локализации воспалительного процесса в толстой и тонкой кишке, так и для оценки активности воспаления не только при ВЗК, но и при ББ. При этом важно учитывать не только наличие патологической васкуляризации и толщину кишечной стенки, но и ее структуру. В отличие от эндоскопического и рентгенологического методов диагностики повторные УЗИ не ограничены, поскольку безопасны для пациента.

Гистопатологическая картина

Патогномоничных гистопатологических признаков, характерных для кишечной формы ББ не существует. Анализ биоптатов кишечника при ББ свидетельствуют о неспецифических изменениях: в подслизистом слое – перикапиллярная и перивенулярная инфильтрация, утолщение интимы и клеточная инфильтрация в сосудах вокруг язв. При исследовании аутопсийного материала от больных ББ обнаружены окклюзии артерий и вен малого калибра [1-3]. S.Yurdakul и соавт. [11] сравнили биоптаты прямой кишки 75 пациентов с ББ и 47 - контрольной группы, среди которых были 29 человек – с нефротическим синдромом, 8 – РА, 7 – семейной средиземноморской лихорадкой, 4 - АС, 14 – язвенным колитом. Оценивались следующие показатели: деструкция поверхностного эпителия, лимфоплазмацитарная инфильтрация, полиморфнонуклеарная инфильтрация, уменьшение кубовидных клеток, уменьшение крипт. Достоверных различий между группами пациентов по вышеназванным показателям получено не было. Гистологические исследования пищевода 13 больных ББ по данным M. Houman и соавт. [26] также свидетельствуют о неспецифическом воспалении с преимущественно нейтрофильной инфильтрацией.

Y. Yazici и соавт. [38] предлагают выделять два варианта морфологических изменений, ассоциирующихся с кишечными проявлениями ББ: 1) нейтрофильный флебит, который приводит к воспалению слизистой оболочки и образованию язв; 2) васкулит крупных сосудов (в частности брыжеечных артерий), обусловливающий ишемию кишечника и инфаркт. Именно последний объясняет преимущественную локализацию воспалительного процесса в тощей и подвздошной кишке.

Дифференциальная диагностика поражения кишечника при ББ

На сложность дифференциальной диагностики поражения кишечника при ББ указывают многие авторы [2, 10, 13, 29]. В первую очередь, это касается дифференциального диагноза ББ с БК и другими ВЗК, инфекционными энтеропатиями, туберкулезным поражением кишечника, энтеропатиями, обусловленными длительным приемом нестероидных противовоспалительных препаратов (НПВП), новообразованими кишечника.

Основные отличия кишечных проявлений ББ и БК представлены в таблице 2.

Таблица 2. Дифференциальная диагностика кишечных проявлений ББ и БК [2, 39]

Характеристики	Болезнь Крона	Болезнь Бехчета
Отношение М:Ж	М < Ж	М > Ж
Внекишечные проявления: • афтозный стоматит • язвы гениталий • узловатая эритема • артрит • венозные тромбозы • поражение артерий • поражение глаз • поражение ЦНС • общие симптомы (лихорадка, боли в животе)	20% 4% 2-10% 5% <1% Не характерно 3-6% (чаще ирит, эписклерит) <1% часто	100% 95% 50% 20-60% 15-40% 1-10% 45-60% (чаще задний/ генерализованный увеит) 5-30% редко
Кишечные проявления: • поражение илеоцекального отдела • поражение прямой кишки • поражение верхних отделов ЖКТ	40-60% 10% 5%	50-90% <1% 1%
Поражение перианальной области (свищи, трещины)	10-15%	1%
Осложнения: перфорации/ стриктуры/ свищи абсцессы	2%/ 20–30%/ 17% Типичное проявление болезни	25–50%/ 5–10%/ 8% Не типично, но вероятно
Серологические маркеры: • антитела к сахаромицетам дрожжей (ASCA) (IgA и IgG) • антитела к α-энолазе IgM	41-76% 50%	28-49% 67,5%
Гены системы HLA	HLA-B27, HLA-B5, HLA-DR2	HLA-B5(51), A10 (26)
Эндоскопическая картина	Неоднородные, продольные язвы по типу «булыжной мостовой», реже – по типу афт. Сегментарный или диффузный характер поражения	Язвы глубокие, круглые или овальные с прерывистыми приподнятыми краями, > 1 см в диаметре. Афты не типичны. Очаговое поражение, обычно < 5 язв.
Патогномоничные гистопатологические изменения	Неказеозная (не некротизирующая) эпителиоидная гранулема (у 30%)	Неспецифический нейтрофильный или лимфоцитарный флебит с/ без аортита

Как видно из таблицы 2, в отличие от БК при ББ значительно чаще встречаются различные внекишечные проявления, в первую очередь, рецидивирующий афтозный стоматит, язвы гениталий, поражение кожи, суставов, глаз. Поражение глаз при БК чаще представлено передним увеитом и эписклеритом, при ББ – задним или генерализованный увеитом. Вовлечение ЦНС и сосудов для БК не характерно. При ББ значительно реже поражается прямая кишка, реже встречаются стриктуры и свищи кишечника и не типично развитие абсцессов. Антитела к сахаромицетам дрожжей несколько чаще выявляются при БК. Эндоскопическая картина при ББ чаще представлена очагово расположенными глубокими, круглыми или овальными с прерывистыми приподнятыми краями язвами > 1 см в диаметре, редко одновременно могут выявляться более 5 язв. Для БК характерен сегментарный или диффузный характер поражения, язвы неоднородные, продолговатые по типу «булыжной мостовой». Гистопатологически для ББ характерен неспецифический нейтрофильный или лимфоцитарный флебит с/ без аортита, для БК – неказеозная эпителиоидная гранулема [2].

Другие болезни кишечника, с которыми приходится проводить дифференциальный диагноз – это неспецифический язвенный колит (НЯК), болезнь Уиппла.

НЯК – хроническое заболевание воспалительной природы, характеризующееся язвенно-деструктивными изменениями прямой и ободочной кишок. Общими симптомами с ББ являются: артриты, поражение глаз, флебиты. При НЯК увеит чаще двусторонний, передний, ассоциируется с HLA B27 антигеном.

Болезнь Уиппла – системное инфекционное заболевание тонкой кишки, основные симптомы которого – энтеропатия, артралгия, полисерозит, поражение глаз (передний, задний увеит) и неврологические нарушения. Диагноз ставится на основании гистологического исследования слизистой оболочки тонкой кишки - постлуковичного отдела двенадцатиперстной кишки (при электронной микроскопии биоптата обнаруживают мелкие грамположительные бациллы).

Среди диагностических ошибок при болях в животе у больных ББ чаще всего фигурирует *аппендицит*. По данным некоторых исследователей у 20% больных ББ может наблюдаться симптоматика, напоминающая клинику аппендицита, что в ряде случаев приводит к необоснованному оперативному вмешательству. В тоже время известно, что для 10% пациентов с ББ и болями в животе характерно развитие периаппендикулярного абсцесса и перитонита [13, 40].

При проведении дифференциальной диагностики с *туберкулезным поражением кишечника* нужно помнить, что в отличии от кишечной формы ББ, больные с туберкулезным поражением кишечника не имеют других внекишечных проявлений, характерных для ББ, но в 50% случаев имеют анамнестичекие данные о перенесенном легочном или милиарном туберкулезе. Лихорадка, если только она не вызвана осложнениями поражения кишечника, и наличие значимой потери веса за относительно короткий промежуток времени, как правило, говорят в пользу туберкулезного поражения [41]. Эндоскопическая картина туберкулезного поражания кишечника характеризуется циркулярными изолированными одиночными или множественными язвами в нескольких разных местах. На относительно поздних стадиях язвы могут гипертрофироваться, сохраняя при этом свои циркулярные формы. Иногда они могут перфорироваться или сильно кровоточить. Наличие утолщения стенки кишечника в относительно коротком сегменте, особенно в илеоцекальной области, с большей деструкцией слепой кишки, множественными увеличенными лимфатическими узлами с кальцификацией при КТ способствует диагностике туберкулеза кишечника. Наличие гранулемы в биоптатах слизистой оболочки, даже неказеозных, встречается в 88% случаев туберкулеза кишечника. В подозрительных случаях эндоскопическая пункционная биопсия культуры и ПЦР тканей на микобактерии туберкулеза могут помочь объективно поставить диагноз [42].

Имитировать поражение кишечника у больных ББ могут злокачественные новообразования, в частности *язвенно-инфильтративная форма лимфомы ЖКТ.* Проведение КТ

с контрастным усилением и биопсии новообразования необходимо для более точной диагностики.

Представленные выше данные не только демонстрируют диагностические сложности у больных ББ с поражением ЖКТ, но и свидетельствуют о тяжести этого проявления, влияющего на исходы болезни.

Литература:

1. Shimizu T., Ehrlich G.E., Inaba G. et al. Behcet disease (Behcet syndrome). Semin Arthritis Rheum. 1979; 8(4): 223-60. Review.
2. Skef W, Hamilton MJ, Arayssi T. Gastrointestinal Behçet's disease: a review. World J Gastroenterol. 2015; 21(13):3801-12. doi: 10.3748/wjg.v21.i13.3801.
3. Hatemi I, Esatoglu S.N, Hatemi G, Erzin Y, Yazici H, Celik AF. Characteristics, Treatment, and Long-Term Outcome of Gastrointestinal Involvement in Behcet's Syndrome: A Strobe-Compliant Observational Study From a Dedicated Multidisciplinary Center. Medicine (Baltimore). 2016; 95(16): e3348. doi: 10.1097/MD.0000000000003348.
4. Jankowski J, Crombie I, Jankowski R. Behçet's syndrome in Scotland. Postgrad Med J. 1992; 68: 56
5. Kobayashi T, Kishimoto M, Swearingen C.J, Filopoulos M.T, Ohara Y, Tokuda Y, et al. Differences in clinical manifestations, treatment, and concordance rates with two major sets of criteria for Behçet's syndrome for patients in the US and Japan: data from a large, three-center cohort study. Mod Rheumatol. 2013; 23:547–53
6. El Menyawi MM, Raslan HM, Edrees A. Clinical features of Behcet's disease in Egypt. Rheumatol Int. 2009; 29: 641–6
7. Olivieri I, Leccese P, Padula A, Nigro A, Palazzi C, Gilio M, et al. High prevalence of Behçet's disease in southern Italy. Clin Exp Rheumatol. 2013; 31:28–31.
8. Zhang Z, He F, Shi Y. Behcet's disease seen in China: analysis of 334 cases. Rheumatol Int. 2013; 33: 645–8
9. Madanat W, Sharaiha Z, Khasawneh S. et al., Gastro-intestinal manifestations of Behcet's disease. 10th Internation.Conference on Behcet's disease. Berlin. June 27-29, 2002, p.85
10. Gharibdoost F., Davatchi E., Shahsan F. et al. Clinical manifestation of Behcet's disease in Iran: analysis of 2176 cases. In: Wechsler B., Godean P (ed). Behcet's disease. Elsivier Science Publishers. Amsteerdam, 1993, 153-158
11. Yurdakul S., Tűzűner N., Yardakul I. et al. Gastrointestinal involvement in Behcet's syndrome: a controlled study. Ann.Rheum.Dis. 1996, 55: 208-210
12. Bonitsis NG, Luong Nguyen LB, LaValley MP, Papoutsis N, Altenburg A, Kötter I, et al. Gender specific differences in Adamantiades-Behçet's disease manifestations: an analysis of the German registry and meta-analysis of data from the literature. Rheumatology (Oxford). 2015; 54: 121–33
13. Kim H., Bang D., Lee S. et al. Behcet's disease in Korea: a look at clinical picture. Jonsei Med.J. 1988; 29: 72-78
14. Kim DY, Choi MJ, Cho S, Kim DW, Bang D. Changing clinical expression of Behçet disease in Korea during three decades (1983–2012): chronological analysis of 3674 hospital-based patients. Br J Dermatol. 2014; 170: 458–61.
15. Ward E., Woodward T., Mazlumzader M., Calamia K. Gastrointestinal disease in Behcet's disease. 10th Internat. Conference on Behcet's disease. Berlin, June 27-29, 2002, p.84
16. Davatchi F, Chams-Davatchi C, Shams H, Nadji A, Faezi T, Akhlaghi M, et al. Adult Behcet's disease in Iran: analysis of 6075 patients. Int J Rheum Dis. 2016; 19(1):95–103.
17. Neves FS, Caldas CA, Lage LV, Goldenstein-Schainberg C, Gonçalves CR. Faraway from the silk route: demographic and clinical features of Behçet's disease in 106 Brazilian patients. Clin Rheumatol. 2009; 28:543–6
18. Singal A, Chhabra N, Pandhi D, Rohatgi J. Behcet's disease in India: A dermatological perspective. Indian J Dermatol Venereol Leprol. 2013; 79:199–204

19. Tursen U., Gurler A., Boyvat A. Evaluation of clinical findings according to sex in 2313 Turkish patients with Behcet's disease. Int.J.Dermatol., 2003; 42(5): 346-351
20. Rodríguez-Carballeira M, Alba M.A, Solans-Laqué R, Castillo M.J, Ríos-Fernández R, Larrañaga J.R, et al. Registry of the Spanish network of Behçet's disease: a descriptive analysis of 496 patients. Clin Exp Rheumatol. 2014; 32: S33–9
21. Mohammad A, Mandl T, Sturfelt G, Segelmark M. Incidence, prevalence and clinical characteristics of Behcet's disease in southern Sweden. Rheumatology (Oxford). 2013;52:304–10
22. Chaiek T., Fainaru M. Behcet's disease. Report of 41 cases and a review of the literature. Medicine, 1975; 54: 179-196
23. Tabata M, Tomomasa T, Kaneko H, Morikawa A. Intestinal Behçet's disease: a case report and review of Japanese reports in children. J Pediatr Gastroenterol Nutr. 1999; 29(4):477–81.
24. Jung YS, Cheon JH, Park SJ, Hong SP, Kim TI, Kim WH. Longterm clinical outcomes of Crohn's disease and intestinal Behcet' s disease. Inflamm Bowel Dis 2013; 19: 99-105 DOI: 10.1002/ibd.22991
25. Ozenc A., Bayraktar J., Baykal L. Pyloric stenosis with asophageal involvement in Behcet's syndrome. Am.J.Gastroenterol. 1990; 85(6): 727-728
26. Houman M., Ben Ghhorbel J., Lamioum M. et al. Esophageal involvement in Behcet's disease. Jonsei Med.J. 2002; 43(4): 457-460
27. Ning-Sheng L, Ruay-Sheng L, Kuo-Chih T. High frequency of unusual gastric/duodenal ulcers in patients with Behçet's disease in Taiwan: a possible correlation of MHC molecules with the development of gastric/duodenal ulcers. Clin Rheumatol 2005; 24: 516-520 DOI: 10.1007/s10067-005-1083-z
28. Cheon J.H, Kim E.S, Shin S.J, Kim T.I, Lee K.M, Kim S.W, Kim J.S, Kim Y.S, Choi C.H, Ye B.D, Yang S.K, Choi E.H, Kim W.H. Development and validation of novel diagnostic criteria for intestinal Behçet's disease in Korean patients with ileocolonic ulcers. Am J Gastroenterol. 2009; 104(10): 2492-9. doi: 10.1038/ajg.2009.331.
29. Kim D.H, Cheon J.H. Intestinal Behçet's disease: a true inflammatory bowel disease or merely an intestinal complication of systemic vasculitis? Yonsei Med J. 2016; 57(1):22–32 http://dx.doi.org/10.3349/ymj.2016.57.1.22
30. Quinton J-F, Sendid B, Reumaux D, Cortot A, Grandbastien B, Charrier G, et al. Anti-Saccharomyces cerevisiae mannan antibodies combined with antineutrophil cytoplasmic auto antibodies in inflammatory bowel disease: prevalence and diagnostic role. Gut. 1988; 42:788–9
31. Choi C.H, Kim T.I, Kim B.C, Shin S.J, Lee S.K, Kim W.H, et al. Anti-Saccharomyces cerevisiae antibody in intestinal Behçet's disease patients: relation to clinical course. Dis Colon Rectum. 2006; 49 (12):1849–59.
32. Krause I, Monselise Y, Milo G, Weinberger A. Anti-Saccharomyces cerevisiae antibodies – a novel serologic marker for Behçet's disease. Clin Exp Rheumatol. 2002; 20 (Suppl 26): S21–4.
33. Makharia G.K, Sachdev V, Gupta R, Lal S, Pandey R.M. Anti-Saccharomyces cerevisiae antibody does not differentiate between Crohn's disease and intestinal tuberculosis. Dig Dis Sci. 2007; 52 (1): 33–9
34. Самсонова Т.В, Орлова Л.П. Ультразвуковая семиотика болезни Крона тонкой кишки. Колопроктология. 2014; 1: 60-8
35. Ивашкин В.Т., Шелыгин Ю.А, Халиф И.Л. и др. Клинические рекомендации российской гастроэнтерологической ассоциации и ассоциации колопроктологов России по диагностике и лечению болезни Крона. Колопроктология. 2017; 2(60): 7-30
36. Marin A, Tribus L, Fierbinteanu-Braticevici C. The importance of intestinal ultrasound and elastographic techniques in inflammatory bowel diseases. Med Ultrason. 2018; 20(2): 228-36
37. Голоева Р.Г., Алекберова З.С., Лисицына Т.А. и др. Поражение кишечника при болезни Бехчета. Терапевтический архив. 2019; 91 (5): 111–119. DOI: 10.26442/00403660.2019.05.000247

38. Yazici Y, Yurdakul S, Yazici H. Behcet's syndrome. Curr Rheumatol Rep. 2010; 12: 429-35
39. Lee S., Bang D., Lee E. et al. Behcet's disease. Textbook and Atlas. Springer, 2001, 210 p.
40. Kasahara Y., Tanaka S., Nishino M. et al. Intestinal involvement in Behcet's disease: review of 136 surgical cases in the Japanese literature. Dis Colon Rectum. 1981; 24(2): 103-106
41. Hatemi I, Erzin Y, Kochan K, Aygun G, Dogusoy G, Erdamar S, et al. Celik Comparison of Crohn's disease and intestinal tuberculosis by clinical, laboratory, endoscopic, radiologic and histologic parameters. J Crohn's Coli. 2012; 6:76–7
42. Erzin Y, Esatoglu SN, Hatemi I, Demir N, Dogusoy G, Erdamar S, et al. Comparative retrospective assessment of prospectively recorded endoscopic and histological findings between CD and GI-TB; the first Eastern European registry data. J Crohn's Coli. 2014; 8 (Supplement 1):171

3.5 НЕВРОЛОГИЧЕСКИЕ ПРОЯВЛЕНИЯ

Неврологические нарушения при ББ впервые были описаны в 1941 г., а первое патоморфологическое исследование умершего с неврологическими проявлениями ББ - в 1944 г. [1]. Неврологические расстройства развиваются у 5-30% больных, преимущественно у мужчин, чаще в возрасте 28-32 года, в среднем через 5 лет от начала ББ. У 3-8% пациентов они могут быть первым симптомом ББ [2 - 8]. Среди обследованных нами 560 пациентов с ББ первичные неврологические нарушения были выявлены у 73 (13,0%).

Выделяют два основных типа первичного повреждения ЦНС при ББ:

1) паренхиматозное повреждение, в основе которого лежит диссеминированный менингоэнцефалит, связанный с васкулитом мелких сосудов. Его доля составляет до 80% в структуре всех неврологических проявлений ББ.

2) непаренхиматозное повреждение мозга, частота которого колеблется от 20 до 30%, включает тромбоз венозных синусов головного мозга, синдром внутричерепной гипертензии (псевдоопухолевый мозговой синдром (pseudotumour cerebri)), аневризмы артерий мозга, аневризмы/ расслоение экстракраниальных артерий и острый менингеальный синдром [2, 4, 5, 7].

Также выделяют вторичное, не связанное с непосредственным поражением нервной ткани в рамках ББ, повреждение, к которому относят такие неврологические осложнения основных системных проявлений ББ, как тромбоэмболия церебральных сосудов на фоне поражения сердца (в т.ч. тромбоза камер сердца) или повышение внутричерепного давления на фоне тромбоза верхней полой вены; токсическая энцефалопатия в результате терапии ЦсА, периферическая нейропатия на фоне терапии колхицином или талидомидом [8].

В 2014 г. международным консенсусом экспертов были предложены классификация и критерии диагностики вероятного или достоверного поражения нервной системы в рамках ББ [9] (таблица 1, 2).

Паренхиматозное поражение ЦНС обычно развивается остро или подостро. Основными клиническими симптомами являются головная боль, дизартрия, атаксия, гемипарез, диплопия, поперхивание, снижение слуха, нарушение чувствительности, недержание мочи, кала, судороги, потеря сознания, снижение памяти, концентрации внимания, нейропатия черепно-мозговых нервов. Реже отмечаются гемихорея или другие формы гиперкинеза, синдром паркинсонизма, мутизм, острые психозы, эпилептические припадки. Нарушение высших психических функций (афазия, агнозия, апраксия) встречается крайне редко. Менингеальные симптомы отмечаются менее чем у 10% больных [8 - 11].

Таблица 1. Классификация неврологических расстройств при ББ международного консенсуса (International consensus recommendation (ICR)) 2014 г. [9]:

Поражение центральной нервной системы: • *Паренхиматозное* ✓ Мультифокальное/ диффузное ✓ Поражение ствола мозга ✓ Поражение спинного мозга ✓ Поражение мозжечка ✓ Асимптоматическое (немое) поражение ✓ Невропатия зрительного нерва • *Непаренхиматозное* ✓ Тромбоз венозных синусов головного мозга: внутричерепная гипертензия ✓ Аневризмы артерий мозга ✓ Аневризмы/ расслоение экстракраниальных артерий ✓ Острый менингеальный синдром
Поражение периферической нервной системы (связь с ББ не определенная) ✓ Периферическая невропатия или множественные монононевриты ✓ Миопатия или миозит
Смешанное паренхиматозное и непаренхиматозное поражение

Таблица 2. Критерии неврологических расстройств международного консенсуса ((International consensus recommendation (ICR), 2014 г). [9]:

Достоверное неврологическое расстройство устанавливается при наличии трех нижеследующих критериев: 1. Пациент удовлетворяет международным критериям ББ (ISGBD*) 2. Выявленные неврологические синдромы (с объективными неврологическими проявлениями) должны быть вызваны ББ и должны подтверждаться характерными изменениями при применении таких методов, как: а) нейровизуализационные б) исследование спинномозговой жидкости (СМЖ) 3. Не должно быть других причин для выявленных неврологических проявлений, кроме ББ
Вероятное неврологическое расстройство устанавливается при наличии одного из нижеследующих критериев и при отсутствии других причин для выявленных неврологических нарушений: **1.** Неврологический синдром характерен для достоверного неврологического поражения, сочетается с системными проявлениями ББ, но пациент не удовлетворяет международным критериям ББ (ISGBD) **2.** Нехарактерный неврологический синдром, встречающийся в контексте международных критериев ББ (ISGBD)

Примечание: * ISGBD - международные критерии для диагностики ББ 1990 г. или любые другие, принятые в настоящее время или критерии в будущем

Наиболее типичным для ББ является поражение ствола мозга и спинного мозга. Часто поражаются диэнцефальные структуры, базальные ганглии, внутренняя капсула, зрительный нерв и продолговатый мозг. Кора головного мозга задействована гораздо меньше, за исключением извилины гиппокампа [8-11].

«Золотым стандартом» *инструментальной диагностики* поражения ЦНС при ББ является МРТ с контрастным усилением и магнитно-резонансная венография (МРВ) [9].

Для *острой/ подострой фазы паренхиматозного поражения ЦНС* при МРТ характерны очаговые МРТ-изменения, имеющие гипо- или изоинтенсивный сигнал на Т1-взвешенных изображениях (Т1ВИ). Описано усиление очагов при внутривенном введении гадалиниевых контрастных средств. На Т2-взвешенных изображениях (Т2ВИ), а также на изображениях FLAIR эти очаги имеют гиперинтенсивный сигнал. Кроме того, описано снижение коэффициента диффузии в очагах поражения на диффузионных изображениях [9] (рисунок 1).

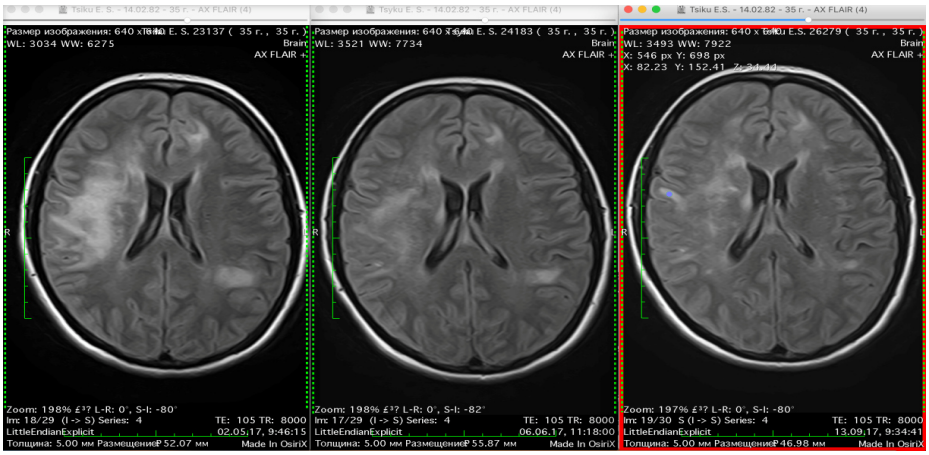

Рисунок 1. МРТ: паренхиматозный менингоэнцефалит (очаги в Т2ВИ) (положительная динамика на фоне иммуносупрессивной терапии)

В *хроническую фазу паренхиматозного поражения* очаговые МРТ-изменения частично регрессируют вплоть до полного разрешения, а также не накапливают контрастное вещество. На месте очагов могут формироваться участки атрофии, что особенно характерно для ствола мозга. Для этой фазы обычны неспецифические очаговые изменения в белом веществе головного мозга, что иногда вызывает трудности при проведении дифференциального диагноза с рассеянным склерозом (РС) [9].

Типичной локализацией очаговых изменений при паренхиматозном поражении ЦНС у больных ББ является ствол мозга. Повреждения обычно выявляются в мосте, среднем мозге, базальных ядрах и диэнцефальных структурах. Множественные мелкие очаги в белом веществе мозга при ББ, как правило, локализуются субкортикально. Они не имеют четкой предрасположенности к перивентрикулярным областям, что принципиально отличает их от повреждений при РС. Для последнего характерно преимущественная локализация очагов именно перивентрикулярно и редкое вовлечение базальных ядер, внутренней капсулы и периферической части моста. Заметим, что субкортикальная локализация очагов свойственна также для СКВ, но в отличие от ББ поражение ствола мозга и базальных ядер для этого заболевания не характерно. В случае одиночных изолированных изменений в полушариях головного мозга необходимо проведение дифференциальной диагностики с опухолью, абсцессом и врожденными кистами [9].

Единичные или множественные воспалительные изменения различной протяженности могут выявляться в шейном или грудном отделе спинного мозга. Обычно они сочетаются с изменениями в стволе, базальных ядрах или в других отделах мозга. Изолированные повреждения в спинном мозге крайне редки [9].

Основными *клиническими проявлениями тромбоза венозных синусов головного мозга* у пациентов с ББ являются головная боль, отек диска зрительного нерва и паралич шестой пары черепно-мозговых нервов при неврологическом обследовании. Однако возможно и бессимптомное поражение, выявляющееся случайно при проведении МРВ.

Для выявления *непаренхиматозного поражения ЦНС при ББ, а именно тромбоза венозных синусов головного мозга или тромбоза внутримозговых вен* показано выполне-

ние МРВ или компьютерной венографии (рисунок 2). В случае острого менингеального синдрома для подтверждения вовлечения менингеальных оболочек рекомендовано выполнение МРТ с внутривенным контрастным усилением [9].

Многие авторы подтверждают высокую информативность однофотонная эмиссионной компьютерной томографии (Single-photon emission computed tomography (SPECT)) с технецием при диагностике поражения ЦНС при ББ [12]. Особый интерес данная методика вызывает в связи со способностью демонстрировать ранние субклинические нарушения перфузии и локальные метаболические изменения в головном мозге, которые, зачастую, протекают асимптомно и могут предшествовать клинически выраженным нейропсихическим проявлениям ББ. В частности, A. GarcIa-Burillo и соавт. [12] показали, что по данным SPECT нарушения имели 69,7% пациентов с ББ, среди которых только 36% имели клинические и МРТ признаки поражения ЦНС. Авторы предлагают данную методику не только для выявления ранних изменений в ЦНС, связанных с ББ, но и для мониторинга/оценки эффективности терапии неврологических расстройств при ББ.

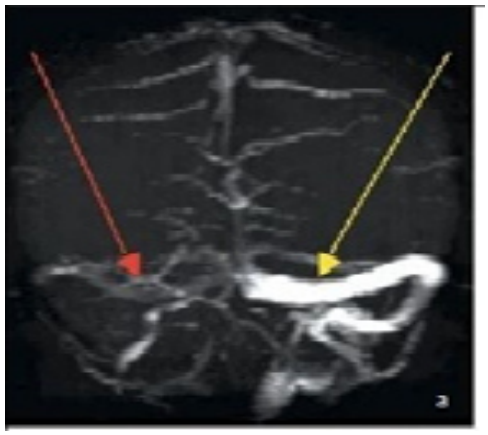

Рисунок 2. МРВ: тромбоз правого поперечного синуса

Спинномозговая жидкость

Изменения в спинномозговой жидкости (СМЖ) определяются у 70-80% пациентов с ББ и паренхиматозным поражением ЦНС. Концентрация белка в СМЖ умеренно увеличена, олигоклональная секреция обычно отсутствует. В 60-80% случаев паренхиматозного поражения ЦНС при ББ в СМЖ имеет место лейкоцитоз до $4{,}0 \times 10^3$ лейкоцитов/л. Лейкоцитоз может быть за счет нейтрофилеза (чаще), лимфоцитоза или быть смешанным по клеточному составу. При остром паренхиматозном поражении ЦНС в СМЖ обычно повышено содержание ИЛ-6, что ассоциируется с повышением концентрации белка и лейкоцитов в СМЖ и эти три параметра ассоциируются с активностью ББ и прогнозом в течение 3 лет наблюдения. Уровень глюкозы в СМЖ при поражении ЦНС у больных ББ, как правило, не изменен. При снижении этого показателя целесообразно исключать инфекцию. Пациенты с тромбозом венозных синусов головного мозга или внутричерепной гипертензией без тромбоза синусов (псевдоопухолевый синдром (pseudotumor cerebri)) обычно имеют нормальную СМЖ, но давление, с которым вытекает СМЖ, повышено [9, 13].

Морфологической основой паренхиматозного повреждения мозга при ББ является диссеминированный менингоэнцефалит с распространенными периваскулярными лимфоцитарными инфильтратами вокруг венул и капилляров с небольшими множественными очагами полного и неполного некроза в сером и белом веществе головного мозга. Очаги острого воспаления могут быть представлены нейтрофильной и эозинофильной инфильтрацией периваскулярных пространств и паренхимы без признаков васкулита, фибрино-

идного некроза или тромбоза. В более поздних стадиях воспалительная инфильтрация менее характерна, преобладает глиоз и потеря аксонов [14]

Прогностические факторы

Согласно ретро- и проспективным исследованиям, посвященным неврологическим аспектам ББ, плохими прогностическими факторами признаны поражение ствола мозга и спинного мозга, частые обострения, раннее прогрессирование и плеоцитоз в СМЖ при паренхиматозном поражении ЦНС. Инвалидность и неспособность к самообслуживанию в дебюте заболевания, обострение на фоне снижения дозы ГК, лихорадка, менингеальные симптомы и дисфункция мочевого пузыря также рассматриваются как возможные факторы, ассоциирующиеся с плохим прогнозом. Пол, наличие других системных проявлений ББ и возраст на момент начала заболевания никак не влияют на прогноз неврологических расстройств при ББ. Несмотря на то, что не существует данных рандомизированных контролируемых исследований (РКИ), международные эксперты рекомендуют раннее назначение болезнь модифицирующих препаратов, когда у пациента с ББ и неврологическими симптомами выявляется один или несколько прогностически неблагоприятных факторов [9].

Смертность при ББ с неврологическими проявлениями составляет 11% в течение первых 5 лет болезни, что превышает таковую у больных без неврологических проявлений (5% в течение 10 лет наблюдения).

Таким образом, неврологические расстройства относятся к тяжелым проявлениям ББ, и прогноз зависит от своевременной диагностики и адекватной терапии.

Литература:

1. Berlin C. Behcet's syndrome with involvement of central nervous system. Arch. Derm. Syph. 1944; 49: 227-233
2. Akman-Demir C., Serdaroglu P., Tasci B. el al. Clinical patterns of neurological involvement in Behcet's disease, evaluation of 200 patients. Brain. 1999; 12: 2171-2181
3. Devlin T, Gray L, Allen N. et al. Neuro-Behcet's disease; factors hampering proper diagnosis. Neurology. 1995; 45: 1754-1757
4. Wechsler B, Vidailhet M, Piette J.C. et al. Cerebral venous thrombosis in Behcet’s disease: clinical study and long-term follow-up of 25 cases. Neurology. 1992; 42: 614-618
5. Serdaroglu P., Yazici H., Ozdermir C. et al. Neurological involvement in Behcet's syndrome. A prospective study. Arch.Neurol. (Chic). 1989; 46: 265-269
6. Siva A, Kantarci OH, Saip S, et al. Behçet’s disease: diagnostic & prognostic aspects of neurological involvement. J Neurol. 2001; 248:95–103.
7. Калашникова Л.А., Алекберова З.С., Решетняк Т.М. и др. Неврологические проявления болезни Бехчета: обзор литературы и описание собственного наблюдения. Неврологический журнал. 2001; 6: 8-13
8. Uygunoğlu U, Siva A. Behçet's Syndrome and Nervous System Involvement. Curr Neurol Neurosci Rep. 2018; 18 (7):35. doi: 10.1007/s11910-018-0843-5.
9. Kalra S, Silman A, Akman-Demir G, Bohlega S, Borhani-Haghighi A, Constantinescu CS, Houman H, Mahr A, Salvarani C, Sfikakis PP, Siva A, Al-Araji A. Diagnosis and management of Neuro-Behçet's disease: international consensus recommendations. J Neurol. 2014; 261(9):1662-76. doi: 10.1007/s00415-013-7209-3.
10. Hirohata S, Kikuchi H, Sawada T, Nagafuchi H, Kuwana M, Takeno M, Ishigatsubo Y. Clinical characteristics of neuro-Behcet's disease in Japan: a multicenter retrospective analysis. Mod Rheumatol. 2012; 22 (3):405-13. doi: 10.1007/s10165-011-0533-5.
11. Noel N, Bernard R, Wechsler B, Resche-Rigon M, Depaz R, Le Thi Huong Boutin D, Piette JC, Drier A, Dormont D, Cacoub P, Saadoun D. Long-term outcome of neuro-Behçet's disease. Arthritis Rheumatol. 2014; 66 (5):1306-14. doi: 10.1002/art.38351.

12. Garcia-Burillo A, Castell J, Fraile M, Jacas C, Vilardell M, Ortega D, Bosch J-A. Technetium-99m-HMPAO Brain SPECT in Behçet's Disease. J NucIMed 1998; 39: 950-954
13. Овчаров П.С., Лисицына Т.А., Вельтищев Д.Ю., Тардов М.В., Буренчев Д.В., Алекберова З.С., Насонов Е.Л. Неврологические и психические расстройства при болезни Бехчета. Журнал неврологии и психиатрии им. С.С. Корсакова. 2016; 116 (6): 76-86. DOI 10.17116/JNEVRO20161166176-86.
14. Hirohata S Histopathology of central nervous system lesions in Behcet's disease. J Neurol Sci 2008; 267:41–47 doi: http://dx.doi.org/10.1016/j.jns.2007.09.041

3.6 ПСИХИЧЕСКИЕ РАССТРОЙСТВА

Психические расстройства (ПР) характерны для 26,5-88,3% пациентов с ББ, однако в большинстве публикаций им уделяется гораздо меньше внимания, чем неврологическим. Установлено, что качество жизни и трудоспособность у больных ББ с ПР значительно ниже, чем без них [1-3]. Влияние ПР на клинику, прогноз и исходы ББ до настоящего времени изучены недостаточно.

Как и при других ИВРЗ при ББ можно отметить тесную двустороннюю взаимосвязь между депрессией и ИВРЗ, обусловленную влиянием общих патогенетических, прежде всего стрессовых, факторов [4]. ПР может предшествовать ББ, начинаться одновременно, или уже на фоне ББ. Не менее значима в развитии ряда ПР роль органических факторов, провоцирующих формирование психоорганического синдрома и когнитивных нарушений (КН).

Существует мнение, что по частоте и спектру ПР при ББ наиболее близки к таковым при СКВ [1, 2, 5]. Наиболее часто (44,4-88,3%) у больных ББ наблюдают депрессивные, тревожные расстройства и КН, преимущественно в легкой форме [2, 5, 6]. Расстройства тревожно-депрессивного спектра (РТДС) выявляют у 20,6-86,7% больных ББ [1-3, 6]. Среди РТДС преобладают хронические варианты депрессии - дистимия (31,0-33,3%) и рекуррентное депрессивное расстройство (28,3-30,2%) [2, 6]. Тревожные расстройства (генерализованное тревожное расстройство, расстройство адаптации с тревожно-депрессивным синдромом) встречаются у 16,3-23,5% пациентов с ББ [2, 6]. Крайне редко у пациентов с ББ встречаются острый психоз (2,9%) и мании (5,9%), причем не исключено влияние терапии высокими дозами ГК на их возникновение [1, 7]. Имеются данные о возможном развитии обсессивно-компульсивного расстройства и панических приступов (панического расстройства) на фоне приема азатиоприна [8]. Практически не встречаются при ББ биполярное аффективное расстройство и шизофрения - описаны лишь единичные случаи [9, 10]. Столь большая разница в частоте ПР при ББ по данным различных авторов связана, по всей вероятности, с культурологическими особенностями выборок пациентов и с различием инструментов психометрической оценки, используемой авторами. КН, преимущественно легкой и умеренной выраженности, проявляющиеся преимущественно нарушением памяти, концентрации внимания и, реже, логического мышления, и характерны для 78,4% больных ББ [6].

В большинстве работ любые ПР, включая КН, авторы связывают с ББ, хотя существует и другая точка зрения, предполагающая влияние факторов, не связанных с основным заболеванием, на возникновение ПР [11-13]. Показано, что легкие КН при ББ в большей степени ассоциируются с низким образовательным уровнем пациентов, злоупотреблением алкоголем и психоактивными веществами, занятием травмоопасными видами спорта (борьба, бокс), в то время как умеренные КН сопровождаются более высокой активностью ББ, часто сочетаются с паренхиматозным поражением ЦНС и депрессией [2, 6,

12, 14]. Как правило, редукция легких и умеренных КН отмечается на фоне адекватной терапии ББ и психофармакотерапии депрессии. К основным факторам, влияющим на развитие ПР при ББ, в настоящее время относят стрессовые [2, 6, 14]. Доказано, что у 80% больных ББ развитию РТДС, как и самой ББ, предшествовали острые или хронические стрессовые факторы, 58,3% пациентов с ББ пережили психотравмирующие события в детском и подростковом возрасте, что также увеличивает риск возникновения как РТДС, так и РЗ [2, 6]. Несмотря на влияние факторов, не связанных с основным заболеванием, на возникновение ПР у больных ББ, ряд авторов полагает, что ПР развиваются уже на фоне ББ, а при увеличении продолжительности ББ более трех лет, риск развития последних возрастает в 12 раз [2, 15].

Нарушения сна встречаются у 30-62,9% пациентов с ББ. Чаще они ассоциируются с РТДС [6, 16]. 32,5% пациентов с ББ страдают синдромом обструктивного апноэ во сне [16]. Для трети пациентов с ББ характерен "синдром беспокойных ног", представляющий собой сенсомоторное расстройство, характеризующееся неприятными ощущениями в нижних конечностях, которые появляются в покое, чаще в вечернее и ночное время, вынуждают больного совершать облегчающие их движения и часто приводят к нарушению сна. Патогенетические механизмы данной патологии до конца не выяснены. В 2011 году группой авторов из Турции, было показано, что «синдром беспокойных ног» встречается у пациентов с ББ чаще, чем в популяции (29,4% и 4,8% соответственно). В исследовании было замечено, что тяжесть синдрома положительно коррелирует с продолжительностью ББ [17].

Сексуальные нарушения у больных ББ расцениваются некоторыми исследователями как результат депрессогенного эффекта хронического воспаления. Нарушение сексуальной функции обнаружено у 47,9% обследованных женщин с ББ (в контрольной группе - 17,5%). В сравнении с контрольной группой средний балл по опроснику самооценки депрессии Бека у пациенток с ББ был значительно выше и именно с этим показателем коррелировала величина сексуального функционального индекса. Статистической взаимосвязи между язвенным поражением и данным индексом у больных не обнаружено [18]. При проведении подобного исследования среди мужчин также не установлено связи между сниженной эректильной функцией и язвенным поражением кожи гениталий, слизистых, глазной патологией, особенностями терапии и остротой заболевания, но выявлена корреляция с выраженностью депрессии [19].

Таким образом, несмотря на большой интерес к изучению ПР при ББ, остается много нерешенных вопросов, в частности, являются ли ПР при ББ проявлением органического поражения ЦНС в рамках основного заболевания, либо это самостоятельные коморбидные расстройства, имеющие общие с ББ провоцирующие факторы, в частности стресс и связанные с ним дисфункцию гипоталамо-гипофизарно-надпочечниковой системы и нарушения иммунного ответа. Какова природа КН - органическая, связанная с паренхиматозным поражением ЦНС, либо КН в большей степени обусловлены РТДС. Ответы на эти вопросы крайне важны для определения подходов к терапии ПР при ББ. В настоящее время большинство исследователей предлагают комплексный терапевтический подход - активная противовоспалительная и иммуносупрессивная терапия ББ и психофармакотерапия, включающая антидепрессанты, нейролептики и акатинол-мемантин для коррекции выраженных КН.

Литература:

1. Abdelraheem T, Habib HM, Eissa AA, Radwan NM. Psychiatric disorders and MRI brain findings in patients with systemic lupus erythematosus and Behcet's disease: a cross sectional study. Acta Reumatol Port. 2013; 38(4):252-60.
2. Ищенко Д.А., Вельтищев Д.Ю., Алекберова З.С., Лисицына Т.А., Ковалевская О.Б., Серавина О.Ф., Краснов В.Н., Насонов Е.Л. Психотравмирующие факторы и рас-

стройства тревожно-депрессивного спектра при болезни Бехчета. Журнал неврологии и психиатрии им. С.С. Корсакова 2014; 11: 14-19.
3. Uğuz F., Dursun R., Kaya N. et al. Quality of life in patients with Behçet's disease: the impact of major depression. Gen Hosp Psychiatry. 2007; 29 (1): 21-24. doi: http://dx.doi.org/10.1016/j.genhosppsych.2006.10.001
4. Лисицына Т.А., Вельтищев Д.Ю., Краснов В.Н., Насонов Е.Л. Клинико-патогенетические взаимосвязи иммуновоспалительных ревматических заболеваний и психических расстройств. Клиническая медицина. 2014; 92 (1): 12-21.
5. Byung-Sik Cho, Hyun-Sook Kim, Su-Jin Oh, Hyeok-Jae Koh, Chong-Hyun Yoon, So-Lyung Jung, Do-June Min, Wan-Uk Kim. Comparison of the clinical manifestations, brain MRI and prognosis between Neuro-Behçet's Disease and Neuropsychiatric Lupus. The Korean Journal of Internal Medicine. 2007; 22: 77-86. doi: http://dx.doi.org/10.3904/kjim.2007.22.2.77
6. Овчаров П.С. Психиатрические аспекты болезни Бехчета. Диссертация на соискание ученой степени кандидата медицинских наук. Москва, 2020 https://rheumatolog.su/science/avtoreferaty/
7. Gür A, Sarac AJ, Burkan YK, Nas K, Cevik R. Arthropathy, quality of life, depression, and anxiety in Behçet's disease: relationship between arthritis and these factors. Clin Rheumatol. 2006; 25(4): 524-31. doi: http://dx.doi.org/10.1007/s10067-005-0100-6
8. Hoeven J., Duyx J., Langen J.J. et al. Probable psychiatric side effects of azathioprine. Psychosomatic Medicine 2005; 67: 508. doi: http://dx.doi.org/10.1097/01.psy.0000160473.31162.4d
9. Nkam I, Cottereau M.J. Acute psychosis and Behçet's disease: a case report. Encephale. 2006; 32(3 Pt 1): 385-8. doi: http://dx.doi.org/10.1016/S0013-7006(06)77335-3
10. Nakano Y, Hatanaka Y, Ikebuchi E, Shimizu T, Nanko S, Utsumii T. A case of Neuro-Behçet's disease with early onset of bipolar mood disorder. Seishin Shinkeigaku Zasshi. 2004; 106 (5): 564-73.
11. Talarico R, d'Ascanio A, Figus M, Stagnaro C, Ferrari C, Elefante E, Baldini C, Tani C, Mosca M, Bombardieri S. Behçet's disease: features of neurological involvement in a dedicated centre in Italy. Clin Exp Rheumatol. 2012; 30 (3 Suppl 72): 69-72.
12. Dutra LA1, de Souza AW, Alessi H et al. Cognitive impairment in Brazilian patients with Behçet's disease occurs independently of neurologic manifestation. J Neurol Sci. 2013; 327(1-2):1-5. doi: 10.1016/j.jns.2013.01.024.
13. Erberk-Ozen N, Birol A, Boratav C, Kocak M. Executive dysfunctions and depression in Behçet's disease without explicit neurological involvement. Psychiatry Clin Neurosci. 2006; 60(4): 465-72. doi: http://dx.doi.org/10.1111/j.1440-1819.2006.01533.x
14. Cavaco S, da Silva A.M, Pinto P, Coutinho E, Santos E, Bettencourt A, Pinto C, Gonçalves A, Silva S, Gomes F, Carvalho L, Pereira C, Martins B, Correia J, Vasconcelos C. Cognitive functioning in Behcet's Disease. Ann N Y Acad Sci. 2009; 1173: 217-26. doi: 10.1111/j.1749-6632.2009.04670.x.
15. Calikoglu E, Onder M, Cosar B, Candansayar S. Depression, anxiety levels and general psychological profile in Behçet's disease. Dermatology. 2001; 203(3):238-40.doi: http://dx.doi.org/10.1159/000051756
16. Tascilar NF, Tekin NS, Ankarali H, Sezer T, Atik L, Emre U, Duysak S, Cinar F. Sleep disorders in Behçet's disease, and their relationship with fatigue and quality of life. J Sleep Res. 2012; 21(3): 281-8. doi: 10.1111/j.1365-2869.2011.00976.x
17. Ediz L, Hiz O, Toprak M, Ceylan MF, Yazmalar L, Gulcu E. Restless legs syndrome in Behçet's disease. J Int Med Res. 2011; 39(3):759-65. doi: http://dx.doi.org/10.1177/147323001103900307
18. Koçak M., Başar M.M., Vahapoğlu G. The effect of Behçet's disease on sexual function and psychiatric status of premenopausal women. J Sex Med 2009; 6(5):1341-1348. doi: 10.1111/j.1743-6109.2008.01078.x.

19. Hiz O., Ediz L., Gülcü E. Effects of Behçet's disease on sexual function and psychological status of male patients. J Sex Med 2011; 8(5):1426-33. doi: 10.1111/j.1743-6109.2010.02040.x.

3.7 СОСУДИСТЫЕ ПРОЯВЛЕНИЯ

ББ отличается от прочих системных васкулитов, предже всего, по следующим признакам [1-9]:

1. *Преимущественно поражаются венозные (85%), а не артериальные сосуды*. Тромбоз поверхностных и глубоких вен нижних конечностей является наиболее частым типом поражения вен. Реже вовлекаются нижняя или верхняя полая вена, печеночные вены, венозные синусы головного мозга и правые отделы сердца.
2. *Типичны рецидивирующие тромбозы*. Рецидивы в течение 5 лет после первого эпизода встречаются у 23-38% пациентов. На протяжении всего заболевания возможно стойкое поражение одного и того же сосуда, и новая локализация.
3. *В основе поражения сосудов – воспаление сосудистой стенки*. Тромбофилические факторы не играют ключевую роль.
4. *Аневризмы легочных артерий*, которые напоминают венозные структуры из-за более тонких стенок, меньшей эластичности и более низкого давления, *являются почти уникальным проявлением ББ*, и не встречаются при других иммуновоспалительных заболеваниях.
5. *Поражение артерий проявляется в основном в виде аневризм и редко в виде тромботических окклюзий.* Этот тип поражения артерий отличается от однородного концентрического утолщения артериальной стенки, наблюдающегося при васкулите крупных сосудов. Согласно современной классификации васкулитов, при ББ могут поражаться сосуды любого типа и калибра.
6. *Вовлечение сосудов может наблюдаться без сопутствующих типичных проявлений ББ* - поражений слизистой оболочки, кожи. Примером этого явления может быть синдром Хьюза-Стовина (*Hughes-Stovin syndrome*), проявляющийся сочетанием аневризм легочной артерии с рецидивирующим тромбофлебитом различной локализации, чаще всего периферических вен, и считающийся неполной формой ББ.

Частота вовлечения сосудов при ББ колеблется от 15 до 50%, и около 85% всех сосудистых поражений приходится на венозные. Такой широкий диапазон распространенности, вероятно, обусловлен этническими различиями (довольно редко поражение сосудов встречается в популяциях Дальнего Востока), а также тем, какие специалисты анализируют пациентов – ревматологи, дерматологи или сосудистые хирурги. Чаще поражение сосудов встречается у мужчин. Риск тромбоза глубоких вен, например, значительно выше у мужчин (40%), чем у женщин (5%) [7-11]. У большинства пациентов (75%) первое сосудистое событие развивается в течение 5 лет после начала ББ [8, 9]. Следует отметить, что у 10% пациентов поражение сосудов развивается в качестве первого симптома ББ, еще до появления других клинических проявлений и еще у 20% - одновременно с появлением других симптомов в начале заболевания [9].

Патогенез артериальных и венозных тромбозов при ББ до конца не ясен. Современные данные свидетельствуют о том, что тромбоз при ББ, вероятно, обусловлен не гиперкоагуляционным состоянием, а скорее повреждением сосудов, вызванным воспалением

или внутренней эндотелиальной дисфункцией, которая сама по себе может служить источником тромбогенных стимулов [12-14].

Различные прокоагулянтные состояния, связанные с повышенным риском тромбоза, такие как дефицит белка С, белка S и антитромбина III, мутации гена фактора V (Лейдена) и протромбина (20210А), также могут способствовать протромботическому состоянию при ББ [15]. Однако данные различных исследователей на этот счет крайне противоречивы. Авторы из Израиля [13] утверждают, что тромбофилические факторы не являются причиной тромбозов при ББ. Вывод этот основан на анализе протромботического полиморфизма у 107 больных (65 женщин и 42 мужчин), средний возраст которых был равен 42 годам. Авторы сопоставили в 2-х группах больных ББ (с тромбозом и без него) следующие показатели: мутации генов фактора V (Лейдена), протромбина G20210A (гетерозиготную), метилентетрагидрофолатредуктазы С 6771 (гомозиготную), гомоцистеин, фактор VIII, фактор XII, гликозилкерамид (недавно описан как тромбофилический индекс). Ни по одному фактору, кроме фактора VIII, из перечисленных выше, сравниваемые группы не различались. Ранее T. Koster и соавт. [16] тоже отметили роль фактора VIII и его связь с фактором Виллебранда у больных ББ с тромбозом глубоких вен. В мета-анализе J.C. Chambers и соавт. [17] суммировав данные 27 исследований, показали, что мутации в гене фактора V (Лейдена) ассоциируются с тромботическими осложнениями преимущественно у турецких пациентов.

Известная ассоциация тромбозов с аФЛ послужила основанием для определения их возможной связи с сосудистыми нарушениями у больных ББ. Ранее нами [18] при обследовании 35 больных ББ низкопозитивные уровни аКЛ зарегистрированы у 7 (20%). Лишь у 2 больных с повышенным уровнем аКЛ были тромбофлебиты. И, наоборот, среди пациентов с тромбозами не выявлялись повышенные титры аКЛ. В тоже время, в одном из последних систематических обзоров с мета-анализом M.A Islam и соавт. [19] показано, что вероятность выявления низких и умеренных уровней аФЛ среди больных ББ значимо выше по сравнению со здоровыми: аКЛ – в 12 раз (отношение шансов (ОШ)=12,1, 95% доверительный интервал (ДИ): 5,15–28,41, p<0.00001), а-β2-ГП-1 – в 23,6 раза (ОШ= 23,57, 95% ДИ: 1,31–423,63, p=0,03), волчаночного антикоагулянта – в 14 раз (ОШ= 13,77, 95% ДИ: 0,65–293,59, p=0,09). Клиническое значение позитивности по аФЛ при ББ до конца не ясно, однако прослеживается её четкая связь с тромботическими осложнениями; рядом неврологических проявлений, таких как головная боль, эписиндром, КН; длительной терапией ГК и ингибиторами ФНО-α.

Заслуживает внимания гипотеза M. Leiba и соавт. [13] о вкладе дислипидемии в тромбообразовании при ББ. Авторы полагают, что ряд факторов — гиперхолестеринемия, повышение уровня сывороточного липопротеина (а) и снижение в плазме концентрации гликозилкерамида (нейтральный глюкосфирингголипид) ассоциируется с тромботическими тенденциями. Возможно, что липопротеины низкой плотности усиливают конверсию протромбина в тромбин при участии X фактора. Повышение содержания липопротеинов очень низкой плотности и снижение концентрации гликозилкерамидов увеличивают генерацию тромбина, формируя повышенную прокоагулянтную активность и позже снижая антикоагулянтную активность. Липопротеин (а), очевидно, конкурирует с плазминогеном в силу их структурной гомологичности. В итоге повышение концентрации этих компонентов может привести к снижению фибринолиза. Израильские исследователи с помощью многофакторного регрессионного анализа, показали, что уровни триглицеридов и апо-С1П оказались лучшими маркерами, ассоциирующими с тромбозом больных ББ [20].

Венозные тромбозы

70% всех тромбозов при ББ – это тромбоз глубоких вен нижних конечностей [9]. Венозные тромбозы характерны для молодых мужчин с ББ. Наиболее часто поражаются бедренные (поверхностные, глубокие и общие) и подколенные вены, вены голени, наружные подвздошные и общие подвздошные вены. Для венозных тромбозов при ББ харак-

терно двустороннее поражение, частые рецидивы и связанная с этим плохая реканализация тромбов и большое количество коллатералей. Рецидивирующее течение, вовлечение многих вен, а также неадекватная иммуносупрессивная и антикоагулянтная терапия вызывают тяжелый посттромботический синдром, сопровождающийся образованием трофических язв голеней у половины пациентов ББ с венозными тромбозами [21]. Важным диагностическим методом при тромбозе вен нижних конечностей является ультразвуковая допплерография.

Следует помнить, что ББ является одной из основных причин тромбоза системы нижней (НПВ) и верхней (ВПВ) полых вен. В тоже время на их долю приходится 8-9% всех тромбозов при ББ. У пациентов с тромбозом ВПВ наблюдается отек и цианоз лица, шеи и верхних конечностей, а также выступающие венозные коллатерали в области, дренируемой ВПВ. Рецидивирующее течение встречается редко, еще реже тромбоз ВПВ может осложняться плевральным выпотом, хилотораксом и фиброзом средостения [22]. Компьютерная томография с контрастным усилением и магнитно-резонансная ангиография являются предподчтительными неинвазивными методами визуализации для диагностики тромбоза ВПВ [23]. НПВ разделена на три анатомические части: подпеченочную, печеночную и надпеченочную. Тромбозы вен печени и надпеченочных вен приводят к развитию синдрома Бадда-Киари. Тромбоз подпеченочной части НПВ часто ассоциируется с тромбозом глубоких вен нижних конечностей. При ББ двусторонний тромбоз общей бедренной вены приводит к 50%-ному увеличению риска тромбоза подвздошной вены и 20%-ному риску тромбоза НПВ [21]. Клиническими проявлениями тромбоза НПВ могут быть боли в животе, асцит, варикозно расширенные вены передней брюшной стенки, отек мошонки и диффузный отек нижних конечностей.

Несмотря на то, что ББ считается одной из ведущих причин синдрома Бадда-Киари в регионах, где заболевание является эндемичным (9-13%), в целом синдром Бадда-Киари является редким сосудистым проявлением ББ (2-4%) [9, 24-26]. Одна из самых больших когорт пациентов ББ с синдромом Бадда-Киари описана турецкими авторами – 61 человек из 32 ревматологических центров Турции, наблюдавшихся с 1990 по 2017 год [27]. У этих пациентов, как правило, отмечается более тяжелое течение болезни с признаками печеночной недостаточности, такими как желтуха, энцефалопатия, спленомегалия, гиперспленизм и кровотечение из варикозно расширенных вен пищевода. Считается, что смертность пациентов с тромбозом НПВ может составлять 60% в среднем через 10 месяцев после постановки диагноза, а причинами смерти обычно являются печеночная энцефалопатия или массивное кровотечение из варикозно расширенных вен. У пациентов с хорошим коллатеральным кровообращением возможно также бессимптомное течение синдрома Бадда-Киари, без признаков асцита или каких-либо других симптомов, связанных с печеночной недостаточностью. Смертность в этой группе, как правило, не превышает 10-14,8% [27, 28].

Поражение артерий

Поражение артерий характерно для 1-18,5% больных ББ, в среднем – для 5% [8, 29]. Возможно два варианта поражения артерий – окклюзия и аневризма. Аневризмы встречаются значительно чаще (65%), чем окклюзии (35% артериальных поражений) и могут определяться у одного и того же пациента. Тромбоз ветвей легочной артерии выявляется у 0,2-12,6% больных ББ и считается одной из важных причин смерти этих пациентов. Отмечена ассоциация поражения ветвей легочной артерии у больных ББ с периферическими венозными тромбозами [30]. Артериальная окклюзия может быть бессимптомной или проявляться симптомами ишемии зоны поражения. У больных ББ с артериальной окклюзией описаны такие смптомы, как отсутствие пульса, перемежающая хромота или даже гангрена конечностей, гемиплегия, острый инфаркт миокарда, обусловленный окклюзией коронарной артерии, инфаркт кишечника вследствие тромбоза брыжеечной артерии [31].

Аневризмы чаще формируются в брюшной аорте, бедренных, подколенных и сонных артериях. Артерии нижних конечностей поражаются чаще, чем верхних конечностей. В отличие от артериита Такаясу, грудная аорта при ББ поражается редко. Поражение коронарных артерий, висцеральных артерий и мозговых артерий встречается нечасто [31].

Клинически аневризмы периферических артерий проявляются в виде болезненных, гиперемированных, пульсирующих масс, что помогает диагностировать их на ранней стадии. Как правило, они не вызывают дистальной ишемии, но могут разорваться, что приводит к массивному кровотечению. В большинстве своем периферические аневризмы при ББ - это мешковидные (саккулярные), перфорированные псевдоаневризмы с тромбозом или без него. В отличие от аневризм периферических артерий, аневризмы брюшной аорты часто диагностируются на поздних стадиях, поскольку их неспецифические симптомы, такие как боль в спине или боку, дискомфорт в животе и запор, часто интерпретируются как связанные с другими причинами [32]. В случае разрыва аневризмы брюшной аорты развивается жизнеугрожающее массивное кровотечение, которое при неоказании своевременной медицинской помощи, как правило, заканчивается смертью. Аневризмы брюшной аорты представляют собой ложные аневризмы, возникающие из дефектов задней или боковой стенки аорты.

Наиболее типичным клиническим проявлением аневризм легочной артерии является кровохаркание (у 90%). Такие симптомы как одышка, кашель и боль в груди могут отмечаться как среди пациентов с аневризмами, так и у больных с изолированным тромбозом ветвей легочной артерии. Некоторые исследователи отмечают, что у ряда больных ББ с поражением легочных артерий при инструментальном обследовании выявляется поражение легочной паренхимы в виде узелков (у 85%), полостей (у 47%) и уплотнений по типу «матового стекла» (у 45%). Причем в 15% случаев эти изменения предшествуют поражению ветвей легочной артерии, являясь проявлением повреждения сосудов микроциркуляторного русла [33]. Наиболее чувствительным методом диагностики и мониторинга поражения артерий у больных ББ является КТ с контрастным усилением или магнитно-резанансная ангиография.

Дифференциальная диагностика

При проведении дифференциалной диагностики с другими васкулитами нужно помнить, что локализация аневризм в крупных проксимальных ветвях легочных артерий, считается патогномоничной для ББ [34]. Легочные артерии могут также поражаться при артериите Такаясу, однако при этом васкулите, в отличии от ББ, стеноз или окклюзия встречаются чаще, чем аневризма, и сегментарные или субсегментарные артерии поражаются чаще, чем долевые и магистральные легочные артерии [35].

При возникновении у пациента кровохарканья нужно помнить о возможности туберкулеза легких, тем более, что зачастую туберкулез особенно распространен в регионах, где ББ является эндемичным заболеванием.

Недооценка частого сочетания тромбоза глубоких вен нижних конечностей с поражением ветвей легочной артерии у больных ББ приводит к неправильной диагностике тромбоэмболии легочной артерии у пациентов с венозными тромбозами и назначению антикоагулянов, которые в случае тромбирования аневризм легочной артерии могут привести к легочному кровотечению. Для проведения дифференциального диагноза полезной может быть вентиляционно-перфузионная сцинтиграфия легких.

Патоморфологические изменения при артериальном поражении

Микроскопия пораженной артерии у больных ББ выявляет плотный мононуклеарный воспалительный инфильтрат внутри и вокруг стенки сосуда наряду с неоваскуляризацией *vasa vasorum*. Эти изменения приводят к ишемии пораженных артерий, приводящей к деструктивным изменениям эластичной пластинки, мышечных клеток и трансмуральному некрозу, заканчивающемуся в конечном итоге образованием аневризм.

Аневризмы легочной артерии обычно представляют собой истинные аневризмы, окруженные плотным фиброзом адвентиции, который предотвращает их ранний разрыв. С другой стороны, тромботические окклюзии и реканализация наряду с очаговыми кровоизлияниями и участками инфаркта могут привести к разрушению стенки сосуда и образованию псевдоаневризм, в которых отсутствует эластичная пластинка.

Таким образом, у больных ББ могут одновременно встречаться истинные и псевдоаневризмы [32].

Поражение сердца

Поражение сердца при ББ встречается редко с частотой < 5%. Оно может проявляться тромбозом камер сердца, перикардитом, миокардитом, эндокардитом с клапанной регургитацией, эндо-миокардиальным фиброзом, коронарным артериитом и аневризмой синуса Вальсальвы [36].

Наиболее часто выявляется тромбоз камер сердца, преимущественно правых. Клапаный аппарат сердца поражается редко. Наиболее частыми клиническими симптомами являются лихорадка, кровохарканье, одышка и кашель. Обычно это не вызывает легочной гипертензии или сердечной недостаточности. Данные варианты поражения сердца, как правило, успешно регрессируют на фоне активной иммуносупрессивной терапии без назначения антикоагулянтов [37].

Среди 560 обследованных нами больных ББ поражение сосудов выявлено у 99 (17,7%). Преобладающими были венозные тромбозы (у 87 (15,5%) пациентов). Артериальные тромбозы встречались у 11 (1,96%) больных, артериальные аневризмы - у 4 (0,7%). Среди серьезных сосудистых осложнений был тромбоз венозных синусов головного мозга у 11 (1,96%) и тромбоз камер сердца – у 2 (0,4%) пациентов. Частота сосудистых нарушений, по нашим данным, близка к таковой в других регионах мира. Среди обследованных нами больных тромбозы ассоциировались с молодым возрастом больных и мужским полом, осложнения достоверно чаще развивались у мужчин, что также согласуется с имеющимися в литературе сведениями.

Литература:

1. Алекберова З.С., Елонаков А.В., Мач Э.С., Гусева И.А. Сосудистые проявления болезни Бехчета. Тер.Архив. 2005; 5: 39-41
2. Seyahi E. Behcet’s disease: how to diagnose and treat vascular involvement. Best Pract Res Clin Rheumatol. 2016; 30(2): 279–95.
3. Yazici H, Seyahi E, Hatemi G, Yazici Y. Behcet syndrome: a contemporary view. Nat Rev Rheumatol. 2018; 14(2):119.
4. Jennette J.C., Falk R.J., Bacon P.A. et al. 2012 revised International Chapel Hill Consensus Conference Nomenclature of Vasculitides. Arthritis Rheum 2013; 65 (1): 1-1.
5. Hughes JP, Stovin PG. Segmental pulmonary artery aneurysms with peripheral venous thrombosis. Br J Dis Chest. 1959; 53(1):19–27.
6. Emad, Y., Ragab, Y., El-Marakbi, A. et al. A case of Hughes–Stovin syndrome (incomplete Behçet’s disease) with extensive arterial involvement. Z Rheumatol. 2019; 78, 365–371 https://doi.org/10.1007/s00393-019-0618-7
7. Emmi, G., Bettiol, A., Silvestri, E. et al. Vascular Behçet’s syndrome: an update. Intern Emerg Med 2019; 14, 645–652 https://doi.org/10.1007/s11739-018-1991-y
8. Sarica-Kucukoglu R, Akdag-Kose A, Kayabal IM, Yazganoglu KD, Disci R, Erzengin D, Azizlerli G. Vascular involvement in Behcet’s disease: a retrospective analysis of 2319 cases. Int J Dermatol. 2006; 45 (8): 919–21

9. Tascilar K, Melikoglu M, Ugurlu S, Sut N, Caglar E, Yazici H. Vascular involvement in Behcet's syndrome: a retrospective analysis of associations and the time course. Rheumatology (Oxford). 2014; 53(11): 2018–22
10. Alibaz-Oner F, Karadeniz A, Ylmaz S, Balkarl A, Kimyon G, Yazc A, et al. Behcet disease with vascular involvement: effects of different therapeutic regimens on the incidence of new relapses. Medicine (Baltimore). 2015; 94(6):e494.
11. Tursen U, Gurler A, Boyvat A. Evaluation of clinical findings according to sex in 2313 Turkish patients with Behcet's disease. Int J Dermatol. 2003; 42(5):346–51.
12. Espinosa G, Font J, Tassies D, Vidaller A, Deulofeu R, Lopez-Soto A, et al. Vascular involvement in Behcet's disease: relation with thrombophilic factors, coagulation activation, and thrombomodulin. Am J Med. 2002; 112(1):37–43.
13. Leiba M, Seligsohn U, Sidi Y, Harats D, Sela BA, Griffin JH, et al. Thrombophilic factors are not the leading cause of thrombosis in Behcet's disease. Ann Rheum Dis. 2004; 63(11):1445–9.
14. Chambers JC, Haskard DO, Kooner JS. Vascular endothelial function and oxidative stress mechanisms in patients with Behcet's syndrome. J Am Coll Cardiol. 2001; 37(2):517–20
15. Dagan E, Baruch Y, Fiorilli M, Rozenbaum M, Rosner I, Gershoni-Baruch R. Vascular behcet and mutations in thrombogenic genes: methylene tetrahydrofolate reductase, factor V, and prothrombin. Genet Test Mol Biomarkers. 2012; 16(1): 30-5. doi: 10.1089/gtmb.2011.0096.
16. Koster T., Blann A.D., Briet E. et al. Role of clotting factor VIII in effect of von Willebrand factor on occurrence of deep vein thrombosis. Lancet 1995; 345: 152-155
17. Chamorro AJ, Marcos M, Hernández-García I, Calvo A, Mejia JC, Cervera R, Espinosa G. Association of allelic variants of factor V Leiden, prothrombin and methylenetetrahydrofolate reductase with thrombosis or ocular involvement in Behçet's disease: a systematic review and meta-analysis. Autoimmun Rev. 2013; 12(5): 607-16. doi: 10.1016/j.autrev.2012.11.001.
18. Алекберова З.С, Прокаева Т.А., Решетняк Т.М. и др. Антифосфолипидные антитела при болезни Бехчета. Клин.Мед. 2000, 5: 37-38
19. Islam MA, Alam SS, Kundu S, Prodhan AHMSU, Khandker SS, Reshetnyak T, et al. Prevalence of antiphospholipid antibodies in Behcet's disease: A systematic review and meta-analysis. PLoS ONE. 2020; 15(1): e0227836. https://doi.org/10.1371/journal.pone.0227836
20. Ray J. G, Mamdani M., Tsuyuki R.T. et al. Use of statins and the subsequent development of deep vein thrombosis. Arch.Intern.Med. 2001; 161: 1405-1410
21. Seyahi E, Cakmak OS, Tutar B, Arslan C, Dikici AS, Sut N, et al. Clinical and Ultrasonographic evaluation of lower-extremity vein thrombosis in Behcet syndrome: an observational study. Medicine (Baltimore). 2015; 94(44):e1899.
22. Benjilali L, Harmouche H, Alaoui-Bennesser H, Mezalek ZT, Adnaoui M, Aouni M, et al. Chylothorax and chylopericardium in a young man with Behcet's disease. Joint Bone Spine. 2008;75(6):743–5
23. Tunaci A, Berkmen YM, Gokmen E. Thoracic involvement in Behcet's disease: pathologic, clini cal, and imaging features. AJR Am J Roentgenol. 1995;164(1):51–6
24. Desbois AC, Rautou PE, Biard L, Belmatoug N, Wechsler B, Resche-Rigon M, et al. Behcet's disease in Budd-Chiari syndrome. Orphanet J Rare Dis. 2014; 9:104.
25. Harmanci O, Kav T, Peynircioglu B, Buyukasik Y, Sokmensuer C, Bayraktar Y. Long-term follow-up study in Budd-Chiari syndrome: single-center experience in 22 years. J Clin Gastroenterol. 2013; 47(8):706–12.
26. Sakr M, Barakat E, Abdelhakam S, Dabbous H, Yousuf S, Shaker M, et al. Epidemiological aspects of Budd-Chiari in Egyptian patients: a single-center study. World J Gastroenterol. 2011; 17(42): 4704–10.

27. Akyol L, Toz B, Bayındır Ö, Zengin O, Cansu D, Yiğit M, Çetin GY, Omma A, Erden A, Küçükşahin O, Altuner MŞ, Çorba B, Ünal AU, Küçük H, Küçük A, Balkarli A, Gönüllü E, Tufan AN, Bakırcı S, Öner SY, Balcı MA, Kobak Ş, Yazıcı A, Özgen M, Şahin A, Koca SS, Erer B, Gül A, Aksu K, Keser G, Onat AM, Kısacık B, Kaşifoğlu T, Çefle A, Kalyoncu U, Sayarlıoğlu M. Budd-Chiari syndrome in Behçet's disease: a retrospective multicenter study. Clin Rheumatol. 2021; doi: 10.1007/s10067-021-05878-2.
28. Seyahi E, Caglar E, Ugurlu S, Kantarci F, Hamuryudan V, Sonsuz A, et al. An outcome survey of 43 patients with Budd-Chiari syndrome due to Behcet's syndrome followed up at a single, dedicated center. Semin Arthritis Rheum. 2015; 44(5): 602–9.
29. al-Dalaan AN, al Balaa SR, el Ramahi K, al-Kawi Z, Bohlega S, Bahabri S, et al. Behcet's disease in Saudi Arabia. J Rheumatol. 1994; 21(4): 658–61.
30. Saadoun D, Asli B, Wechsler B, Houman H, Geri G, Desseaux K, et al. Long-term outcome of arterial lesions in Behcet disease: a series of 101 patients. Medicine (Baltimore). 2012; 91(1):18–24.
31. Chae EJ, Do KH, Seo JB, Park SH, Kang JW, Jang YM, et al. Radiologic and clinical findings of Behcet disease: comprehensive review of multisystemic involvement. Radiographics. 2008; 28(5): e31.
32. Tuzun H, Besirli K, Sayin A, Vural FS, Hamuryudan V, Hizli N, et al. Management of aneurysms in Behcet's syndrome: an analysis of 24 patients. Surgery. 1997;121(2):150–6
33. Seyahi E, Melikoglu M, Akman C, Hamuryudan V, Ozer H, Hatemi G, et al. Pulmonary artery involvement and associated lung disease in Behcet disease: a series of 47 patients. Medicine (Baltimore). 2012; 91(1):35–48.
34. Hamuryudan V, Oz B, Tuzun H, Yazici H. The menacing pulmonary artery aneurysms of Behcet's syndrome. Clin Exp Rheumatol. 2004; 22(4 Suppl 34): S1–3.
35. Serra G, Brun AL, Toledano D, Cluzel P, Grenier PA. Thoracic involvement in systemic primary vasculitis: radiological patterns and follow-up. JBR-BTR. 2014; 97(2):57–68.
36. Geri G, Wechsler B, Thi Huong d L, Isnard R, Piette JC, Amoura Z, et al. Spectrum of cardiac lesions in Behcet disease: a series of 52 patients and review of the literature. Medicine (Baltimore). 2012; 91(1):25–34.
37. Lisitsyna T, Alekberova Z, Ovcharov P, Volkov A, Korsakova J, Nasonov E. Left ventricular intracardiac thrombus in a patient with Behçet disease successfully treated with immunosuppressive agents without anticoagulation: a case report and review of the literature. Rheumatol Int. 2015; 35 (11): 1931-1935. DOI :10.1007/s00296-015-3306-1

3.8 ДРУГИЕ ПРОЯВЛЕНИЯ БОЛЕЗНИ БЕХЧЕТА

Поражение почек

В отличие от других системных васкулитов почки при ББ вовлекаются в процесс редко. Описаны следующие варианты поражения почек в рамках ББ: безсимптомная гематурия/ протеинурия, гломерулонефрит, амилоидоз, токсическая нефропатия на фоне приема ЦсА.

Первое описание почечной симптоматики относят к 1963 г., когда японские авторы обратили внимание на протеинурию или микрогематурию у 13 из 65 больных ББ [1]. Исследователи из Греции [2] сообщили о больном ББ, у которого при биопсии почки был обнаружен пролиферативный гломерулонефрит с отложением IgA и IgM иммуноглобулинов. Аналогичные описания дают и другие авторы [3, 4].

Специальное исследование по выявлению почечной патологии было проведено в Иране [3]. Изменения в моче при ББ были обнаружены у 10,8% из 4704 обследованных больных в виде преходящих протеинурии, гематурии или лейкоцитурии. Только 14 боль-

ных ББ имели стойкие изменения в моче, потребовавшие проведения биопсии почки с диагностической целью. При этом мезангиальный гломерулонефрит был выявлен у 3, фокальный – у 5, диффузный пролиферативный – еще у 5. Амилоидоз обнаружен только у 2-х больных ББ. Авторы подчеркивают редкость поражения почек при ББ и его, как правило, нестойкий характер.

Вместе с тем сегодня накапливаются сведения о поражении почек у больных ББ, основанные на морфологических изменениях. Так, гистологические исследования биоптатов почек больных ББ свидетельствуют о возможности развития острого гломерулонефрита, диффузного пролиферативного и фокального гломерулонефрита [6, 7].

Иммунофлюоресцентное исследование демонстрирует отложение IgA, IgG и IgM иммуноглобулинов и C3-C4 компонентов комплемента в почках больных ББ [8].

Важной представляется и проблема амилоидоза при ББ. Одним из первых на эту патологию обратил внимание N. Dilsen в 1988 г. [9]. Для ББ характерен амилоидоз типа АА. Встречается он у 0,01-4,8% пациентов, преимущественно в странах Средиземноморского бассейна и Ближнего Востока, ассоциируется с поражением сосудов и суставов [10, 11]. Основным клинико-лабораторным проявлением амилоидоза почек является нефротический синдром с/ без почечной недостаточности. Географическая предрасположенность к развитию амилоидоза при ББ побудила к исследованиям, касающимся различных генетических факторов, которые могут это объяснить. В частности, были выявлены несколько мутаций гена MEFV, включая гомозиготные M680I [12], а также полиморфизмы гена амилоида А, такие как SAA1 генотип α/α [13], но их клиническое значение остается не ясным.

В литературе описаны также случаи поражения сосудов почек (тромбоз артерий и вен, аневризмы почечных артерий), ассоциирующиеся с мочевым синдромом, артериальной гипертензией и нарушением функции почек [14].

Миелодиспластический синдром

Миелодиспластический синдром (МДС) относится к наиболее частым гематологическим заболеваниям, ассоциирующимся с ББ. МДС представляет собой группу гетерогенных клональных заболеваний, характеризующихся цитопенией периферической крови, дисплазией костного мозга и риском трансформации в острый лейкоз.

Известно, что 10-30% пациентов с МДС могут манифестировать симптомами различных ИВРЗ, таких как СКВ, РА, СпА, системные васкулиты, в том числе ББ [15, 16]. В большинстве случаев МДС, ассоциированный с ББ, проявляется неполным вариантом ББ, чаще – слизисто-кожными и желудочно-кишечными симптомами. Поражение глаз и позитивность по HLA-B5(51) антигену не характерны для этих пациентов. Некоторые авторы считают, что более правильно классифицировать таких больных как МДС с паранеопластическими аутоиммунными проявлениями, подобными ББ, а не как ББ, ассоциированную с МДС [17].

Литература:

1. Oshima Y., Shimiza T., Yokohari R. et al. Clinical studies on Behcet's disease, Ann.Rheum.Dis. 1963; 22: 36-44
2. Kaklamani V., Nicolopoulou N., Sotsiou F. et al. Renal involvement in Adamantiades-Behcet`s disease. Case report and review of literature. Clin.Exp.Rheum. 2001; 19, 5, suppl 24: 55- 58
3. Kuwahara K., Nakayama M., Tomita M. et al. IgA nephropathy associated with Behcet`s disease. Kidney dial. 1987; 23: 123-126
4. Terada Y., Goto K., Ozawa K. et al. A case of diffuse proliferative glomerulonephritis with IgA deposit`s in Behcet's disease. Saishin Igaku. 1996; 41: 2901-2906
5. Shahram F., Davatchi F., Nadji A. et al. Urine abnormalities in Behcet's disease. 10th Intern. Conference on Behcet's disease. Berlin, June 27-29, 2002; Abs. 121: 87

6. Yver L., Blanchier D., Aourach F. et al. Renal involvement in Behcet's disease. Nephron. 1996; 73: 689-691
7. Duarte M., Solans R., Gomez A. et al. Diffuse proliferative glomerulonephritis in Behcet's disease. Brit.J.Rheumat. 1998; 37: 466-467
8. Herreman G., Beaufils H., Godeau P. et al. Behcet's syndrome and renal involvement: A histological and immufluorescent study of eleven renal biopsies. Am.J.Med.Sci. 1982; 284: 10-17
9. Dilsen N., Konice M., Aral O. et al. Behcet's disease associated with amyloidosis in Turkey and in the world. Ann.Rheum.Dis. 1988; 47: 157-163
10. Melikoglu M, Altiparmak MR, Fresko I, Tunc R, Yurdakul S, Hamuryudan V, et al. A reappraisal of amyloidosis in Behçet's syndrome. Rheumatology (Oxford). 2001; 40 (SRC - BaiduScholar): 212–5.
11. Yurdakul S, Tüzüner N, Yurdakul I, Hamuryudan V, Yazici H. Amyloidosis in Behçet's syndrome. Arthritis Rheum. 1990; 33(10): 1586–9
12. Akpolat T, Yilmaz E, Akpolat I, Dilek M, Karagoz F, Balci B, et al. Amyloidosis in Behçet's disease 10 Miscellaneous Manifestations of Behçet Syndrome 158 and familial Mediterranean fever. Rheumatology (Oxford). 2002; 41(5):592–3
13. Utku U, Dilek M, Akpolat I, Bedir A, Akpolat T. SAA1 alpha/alpha alleles in Behçet's disease related amyloidosis. Clin Rheumatol. 2007; 26(6):927–9
14. Koç Y, Güllü I, Akpek G, Akpolat T, Kansu E, Kiraz S, et al. Vascular involvement in Behçet's disease. J Rheumatol. 1992; 19(3): 402–10
15. Braun T, Fenaux P. Myelodysplastic Syndromes (MDS) and autoimmune disorders (AD): cause or consequence? Best Pract Res Clin Haematol. 2013; 26(4):327–36.
16. Komrokji RS, Kulasekararaj A, Al Ali NH, Kordasti S, Bart-Smith E, Craig BM, et al. Autoimmune diseases and myelodysplastic syndromes. Am J Hematol. 2016; 91(5): E280–3.
17. Tada Y, Koarada S, Haruta Y, Mitamura M, Ohta A, Nagasawa K. The association of Behçet's disease with myelodysplastic syndrome in Japan: a review of the literature. Clin Exp Rheumatol. 2006; 24 (5 Suppl 42): S115–9

3.9 БОЛЕЗНЬ БЕХЧЕТА И БЕРЕМЕННОСТЬ

Сведения о влиянии беременности на ББ и наоборот немногочисленны и, во многом, противоречивы. Согласно исследованию J. Jadaon и соавт. [1], в котором проанализированы собственные и литературные данные, беременность чаще не оказывает вредного влияния на течение ББ и, в 57-70% случаев может улучшить её течение. Это касается как периода беременности, так и послеродового периода. Однако, в отличие от здоровых женщин, у пациенток с ББ значимо выше частота невынашивания беременности (6,6% против 20,8%, p=0,02), различных осложнений беременности (1,85% против 26,2%, p<0,001) и кесарева сечения (5,2% против 14,7%, p=0,021). В тоже время неонатальные исходы у пациенток с ББ в целом хорошие и не отличаются от здоровых женщин. Сходные результаты были получены в работе T. Barros и соавт. [2]: обострение ББ во время беременности отмечено у 32,6% женщин; не отмечено разницы по сравнению со здоровыми женщинами в отношении частоты преждевременных родов, гестационного диабета и преэклампсии; значимо чаще у пациентов с ББ встречались невынашивание беременности (24,5% против 0, p<0,001), задержка развития плода (13,3% против 1,0%, p=0,011) и выполнялось кесарево сечение (43,2% против 20,4%, p=0,007).

Популяционное исследование исходов беременности с 2001 по 2012 г.г, проведенное на Тайвани, выявило, что женщины с ББ имеют более высокий риск развития после-

родовых нарушений мозгового кровообращения (ОР=12,08, 95% ДИ (1,7-85,9)) и гестационного диабета (ОР=1,89, 95%ДИ (1,1-3,25)) по сравнению со здоровыми [3]. Сходное исследование в США показало, что у женщин с ББ был выше риск преждевременных родов и послеродовой венозной тромбоэмболии, в то время как их новорожденные чаще рождались недоношенными [4].

Различие во влиянии беременности на активность ББ может быть связано с выраженностью иммунологических и гормональных изменений, вызванных беременностью. Существует мнение, что преобладание ремиссий ББ во время беременности может быть обусловлено физиологической иммуносупрессией, вызванной беременностью. Беременность ассоциируется с подавлением гуморальных и клеточно-опосредованных иммунологических функций, необходимых для размещения и сохранения зародыша (отцовского полуаллогенного эмбрионального трансплантата). Было показано, что высокий уровень эстрогенов, наблюдаемый во время беременности, оказывает двухфазное дозозависимое влияние на иммунные реакции, при этом более низкие уровни усиливают, а более высокие уровни ингибируют специфическую иммунную активность. Такие гормоны как прогестерон, хорионический гонадотропин и бета-фетопротеин также могут вызывать иммуносупрессию во время беременности. Иммуносупрессии во время беременности может способствовать физиологическое снижение хемотаксиса нейтрофилов и способности их к адгезии, а также способности к формированию аутоантител. Патогенез тромбоэмболических осложнений у беременных пациенток с ББ до конца не изучен. Результаты исследований о роли тромбофилических факторов, таких как белок С, белок S, аФЛ и мутаций фактора V (Лейдена) крайне противоречивы. Однако два дополнительных фактора могут объяснить высокую частоту выкидышей и осложнений беременности у пациенток с ББ; первый - это нарушение функции сосудистых эндотелиальных клеток, а второй - наличие антиэндотелиальных антител в сыворотке пациентов с ББ [1].

Очевидно, что существуют этнические различия в особенностях течения беременности/ родов и их влияния на течение ББ, однако, несмотря на отсутствие больших проспективных исследований, посвященных этому вопросу, можно сделать вывод, что беременность не оказывает вредного влияния на течение ББ и, возможно, может улучшить её течение, в то время как ББ может отрицательно повлиять на беременность и её исходы.

Литература

1. Jadaon J, Shushan A, Ezra Y, Sela HY, Ozcan C, Rojansky N. Behçet's disease and pregnancy. Acta Obstet Gynecol Scand. 2005; 84(10): 939-44. doi: 10.1111/j.0001-6349.2005.00761.x.

2. Barros T, Braga A, Marinho A, Braga J. Behçet's Disease and Pregnancy: A Retrospective Case-control Study. Yale J Biol Med. 2021; 94(4): 585-592.

3. Chan TM, Chiou MJ, Kuo CF. Adverse pregnancy outcomes in women with Behçet's disease: population-based registry linkage study in Taiwan. Clin Rheumatol. 2021; 40(10): 4135-4142. doi: 10.1007/s10067-021-05688-6.

4. Lee S, Czuzoj-Shulman N, Abenhaim HA. Behcet's disease and pregnancy: obstetrical and neonatal outcomes in a population-based cohort of 12 million births. J Perinat Med. 2019; 47(4):381-387. doi: 10.1515/jpm-2018-0161.

3.10 БОЛЕЗНЬ БЕХЧЕТА У ДЕТЕЙ

Долгие годы ББ считалась участью взрослых, и с 1965 по 1990 г.г. сообщено было лишь о 35 случаях ББ с ювенильным началом (ЮББ). В последние годы число наблюдений ББ у детей, сообщаемых как ЮББ или педиатрическая ББ, увеличилось, что, возможно, обусловлено и лучшим распознаванием этого заболевания [1-6]. Термин ЮББ относится к взрослым пациентам, у которых первые симптомы болезни повились в детстве, но основные проявления, соответствующие критериям ББ, развились во взрослом возрасте. О педиатрической ББ говорят в том случае, если у ребенка отмечаются симптомы ББ, соответствующие международным критериям заболевания [7] или педиатрическим классификационным критериям ББ [8] в возрасте до 16 лет. По последним данным 2,5-4,5% пациентов с ББ полностью соответствуют критериям заболевания уже в детстве [9].

Диагностика ББ у детей довольно сложна, в силу того, что от первых признаков заболевания до развития симптомов, полностью отвечающих международным критериям ББ, может проходить довольно длительный период времени, в среднем от 2 до 8 лет. Однако большинство исследователей отмечают, что клиническая картина чаще формируется между 7 и 13 годами жизни [4, 8, 10, 11].

Первым симптомом у 87-98% детей с ББ является РАС, у 20-30% болезнь дебютирует язвами на гениталиях, у 5-15% - кожными симптомами и у 5% - типичным поражением глаз [1, 6, 10, 12]. Отмечено, что узловатая эритема чаще появляется в препубертатном возрасте, в то время как язвы гениталий – у пубертатном [5].

Афтозный стоматит характерен практически для 100% детей с ББ. Чаще он проявляется малыми афтами, большие и герпетиформные афты встречаются реже, а язвы задней стенки глотки не характерны для детей. Язвы гениталий, второй по частоте симптом, характерный для 26-90% детей с ББ, преимущественно девочек. Примерно половина детей с ББ имеют кожные проявления, 20% - поражение суставов по типу моно- или олигоартрита [5]. Глаза вовлекаются в процесс у 15-70% детей с ББ. Чаще увеит возникает у мальчиков. Причем до 10 лет он как правило передний, а после 10 лет – задний и генерализованный [13]. Прогноз в отношении остроты зрения у детей с увеитом лучше, чем у взрослых [14]. Поражение сосудов у детей встречается реже, чем у взрослых и характерно примерно для 15%, преимущественно для мальчиков [5]. Поражение ЦНС, по некоторым данным, среди детей с ББ встречается даже чаще, чем у взрослых. По данным турецких авторов для детей с ББ более характерно непаренхиматозное поражение ЦНС (тромбоз венозных синусов головного мозга), а по данным из Франции, Саудовской Аравии и Израиля – паренхиматозное [2, 5, 11, 15-17]. Кишечные симптомы среди детей в таких странах как Япония, Корея, Израиль, Турция выявляются чаще (около 40%), чем среди взрослых пациентов с ББ [4, 10, 11, 18, 19]. В других регионах кишечные проявления у детей встречаются редко, а их выраженность ограничивается болями в животе. Истинный колит среди детей очень редок и для подтверждения диагноза ББ требуется генетическое тестировании, исключающее дефицит мевалонаткиназы или трисомии 8 хромосомы. Среди детей с ББ, наблюдающихся в ФГБНУ НИИР им. В.А. Насоновой преобладали мальчики (71%), а из клинических проявлений 100% имели РАС, 71% - язвы гениталий, поражение кожи, лихорадку, 35% - поражение глаз, 29% - поражение ЦНС, ЖКТ, 24% - поражение опорно-двигательного аппарата и положительный тест патергии [20].

Диагностика ББ у детей является очень сложной задачей из-за недостатка клинических симптомов, клинической неоднородности и большого числа аутовоспалительных заболеваний в детском возрасте. В 2016 г. крупный международный консорциум экспертов предложил предварительные классификационные критерии для педиатрической ББ, которые были выбраны в два этапа: первый этап - рассмотрение случаев ББ путем формирования консенсуса и, второй – отбор клинических симптомов, которые были в значительной степени связаны с диагнозом ББ [8]. Внутренняя валидация была проведена на детской когорте пациентов с аутовоспалительными заболеваниями международного реестра

EUROFEVER. Педиатрические критерии ББ соответствуют последним международным критериям ББ 2014 г. [7], но в отличии от них имеют одинаковую бальную оценку (1 балл), и пациент классифицируется как ББ, если у него 3 или более баллов (таблица 1).

Таблица 1 – Классификационные критерии педиатрической ББ [8]

Симптом	Описание	Балл
Рецидивирующий афтозный стоматит	Как минимум 3 рецидива/ год	1
Язвы гениталий	Типично с образованием рубца	1
Поражение кожи	Некротический фолликулит, угревидные высыпания, узловатая эритема	1
Поражение глаз	Передний или задний увеит, васкулит сетчатки	1
Неврологические проявления	За исключением изолированных головных болей	1
Сосудистые проявления	Венозный тромбоз, артериальный тромбоз, артериальная аневризма	1

Дифференциальная диагностика

Клинический фенотип ББ по существу является аутовоспалительным, и различные расстройства могут маскироваться под ББ, особенно у тех, у кого первые симптомы появляются до наступления половой зрелости. Врачи, диагностирующие ББ у очень маленьких детей должны особое внимание обращать на повторяющиеся приступы лихорадки, воспалительный колит и повышение острофазовых маркеров в крови и проводить дифференциальную диагностику со следующими заболеваниями.

Гаплонедостаточнось А20

Недавно были выявлены новые мутации гена TNFAIP3 (A20), наследуемые в семьях, страдающих Бехчето-подобным фенотипом (Behçet-like phenotype), ассоциирующимся с РАС, язвами гениталий и увеитом у большинства пациентов с эпизодами лихорадки [21]. Ген TNFAIP3 кодирует белок А20, который играет роль негативного регулятора пути NF-kB. Пациенты с гаплонедостаточностью А20 имеют тяжелое поражение слизистых с рубцеванием, формированием кожных абсцессов и склонны к развитию переднего, а не заднего увеита и тяжелого энтероколита [22].

Синдром дефицита мевалонаткиназы /ГиперIgD-синдром (Hyper-Immunoglobulinemia D-syndrome – Mevalonate-Kinase Deficiency-syndrome (HIDS/ MVKD)

В 80% случаев дефицит мевалонаткиназы манифестирует на 1-м году жизни в виде повторяющихся эпизодов лихорадки, длящихся 5-15 дней, в сочетании с афтозным стоматитом, артритом и тяжелым колитом. У пациентов часто развиваются тяжелые бактериальные инфекции, а первый приступ часто провоцирует инфекция, вакцинация, стресс, травма. Возможно появление пятнисто-папулезной, уртикарной сыпи, узловатой эритемы и положительного теста патергии. Диагноз подтверждается наличием мевалонатурии (тест проводится на высоте лихорадки) и генетическим тестированием, с помощь которого можно выявить две независимые мутации в гене меволанаткиназы [23, 24].

Синдром PFAPA/ Маршалла (Периодическая лихорадка, афтозный стоматит, фарингит и шейный лимфоаденит)

Генетическая природа заболевания (конкретный мутантный ген) не выявлена. Среди заболевших детей преобладают мальчики. Заболевание чаще всего начинается в возрасте от 2 до 5 лет. Синдром Маршалла отличается четкой периодичностью фебрильных приступов. Интервалы между атаками составляют от 2 до 7 недель. Со временем межприступные промежутки удлиняются. В большинстве наблюдений приступы продолжаются в

течение 4–8 лет. Во время фебрильного приступа отмечается повышение лабораторных показателей воспалительной активности (лейкоцитоз, СОЭ, СРБ). Имеет место небольшое нарастание концентрации IgG, IgA, IgM при нормальном уровне IgD. На фоне приступов лихорадки отмечаются афтозный стоматит, шейный лимфоаденит, тонзиллит (фарингит) [24].

Трисомия 8-й хромосомы

Ассоциируется с Бехчето-подобными и миелодиспластическим синдромами. Помомо рецидивирующих эпизодов лихорадки, афтозного стоматита и язв гениталий для этих пациентов характерно язвенное поражение кишечника [25].

Литература:

1. Koné-Paut I, Gorchakoff-Molinas A., Wechler B. et al. Pediatric Behçet's disease in France. Annals Rheumatic Diseases 2002; 61: 655-656
2. Bahabri SA, al-Mazyed A, al-Balaa S, el-Ramahi L, al-Dalaan A. Juvenile Behcet's disease in Arab children. Clin.Exp.Rheumatol. 1996; 14(3): 331-335
3. Uziel Y, Brink R.Padeh S. et al. Juvenil Behcet's disease in Israel. Clin.Exp.Rheumtol, 1998; 16: 502-505
4. Fujikawa S., Suemitsu T. Behçet disease in children: a nationwide retrospective survey in Japan. Acta Paediatr.Jpn. 1997; 39: 285–289
5. Seyahi E, Ozdogan H, Uğurlu S, et al. The outcome children with Behçet’s syndrome. Clin Exp Rheumatol. 2004; 22(4: Suppl 34):116.
6. Karincaoglu Y, Borlu M, Toker SC, et al. Demographic and clinical properties of juvenile onset Behçet’s disease: a controlled multicenter study. J Am Acad Dermatol. 2008; 58: 579–84.
7. International Team for the Revision of the International Criteria for Behcet’s D. The International Criteria for Behcet’s Disease (ICBD): a collaborative study of 27 countries on the sensitivity and specificity of the new criteria. J EurAcad Dermatol Venereol 2014; 28(3):338–347. https://doi.org/10.1111/jdv.1210
8. Koné-Paut I, Shahram F, Darce-Bello M, Cantarini L, Cimaz R, Gattorno M, et al. Consensus classification criteria for paediatric Behçet’s disease from a prospective observational cohort: PEDBD. Ann Rheum Dis. 2016; 75: 958–64
9. Batu ED. Diagnostic/classification criteria in pediatric Behçet's disease. Rheumatol Int. 2019; 39(1):37-46. doi: 10.1007/s00296-018-4208-9.
10. Kim DK, Chang SN, Bang D, Lee ES, Lee S. Clinical analysis of 40 cases of childhood-onset Behçet’s disease. Pediatr Dermatol. 1994; 11:95–10
11. Krause I, Uziel Y, Guedj D, et al. Childhood Behçet’s disease: clinical features and comparison with adult-onset disease. Rheumatology (Oxford). 1999; 38:457–62
12. Vaiopoulos G, Kaklamani VG, Markomichelakis N, Tzonou A, Mavrikakis M, Kaklamanis P. Clinical features of juvenile Adamantiades-Behçet’s disease in Greece. Clin Exp Rheumatol. 1999; 17:256–9
13. Sungur GK, Hazirolan D, Yalvac I, et al. Clinical and demographic evaluation of Behçet disease among different paediatric age groups. Br J Ophthalmol. 2009; 93:83–7
14. Tugal-Tutkun I, Onal S, Altan-Yaycioglu R, Huseyin Altunbas H, Urgancioglu M. Uveitis in Behçet disease: an analysis of 880 patients. Am J Ophthalmol. 2004;138:373–80
15. Fresko I, Soy M, Hamuryudan V, et al. Genetic anticipation in Behçet’s syndrome. Ann Rheum Dis. 1998; 57:45–8.
16. Koné-Paut I, Chabrol B, Riss JM, Mancini J, Raybaud C, Garnier JM. Neurologic onset of Behçet’s disease: a diagnostic enigma in childhood. J Child Neurol. 1997; 12:237–41.
17. Metreau-Vastel J, Mikaeloff Y, Tardieu M, Koné-Paut I, Tran TA. Neurological involvement in paediatric Behçet’s disease. Neuropediatrics. 2010; 41:228–34.

18. Ideguchi H, Suda A, Takeno M, Miyagi R, Ueda A, Ohno S, Ishigatsubo Y. Gastrointestinal manifestations of Behçet's disease in Japan: a study of 43 patients. Rheumatol Int. 2014; 34:851–6.
19. Hatemi I, Hatemi G, Çelik AF. Gastrointestinal involvement in Behçet disease. Rheum Dis Clin N Am. 2018; 44: 45–64
20. Кузьмина Н.Н, Федоров Е.С, Салугина С.О, Алекберова З.С. Болезнь Бехчета у детей (российский опыт). Научно-практическая ревматология. 2015; 53(3): 312–318
21. Zhou Q, Wang H, Schwartz DM, Stoffels M, Park YH, Zhang Y, et al. Loss-of-function mutations in TNFAIP3 leading to A20 haploinsufficiency cause an early-onset autoinflammatory disease. Nat Genet. 2016; 48:67–73.
22. Aeschlimann F.A, Batu E.D, Canna S.W, et al. A20 haploinsufficiency (HA20): clinical phenotypes and disease course of patients with a newly recognised NF-kB-mediated autoinflammatory disease. Ann Rheum Dis. 2018; 77:728–35.
23. Lachmann HJ. Periodic fever syndromes. Best Pract Res Clin Rheumatol. 2017; 31:596–609
24. Салугина С.О., Кузьмина Н.Н., Федоров Е.С. Аутовоспалительные синдромы – «новая» мультидисциплинарная проблема педиатрии и ревматологии. Педиатрия, 2012; Т.91, № 5, с.120-132
25. Esatoglu SN, Hatemi G, Salihoglu A, Hatemi I, Soysal T, Celik AF. A reappraisal of the association between Behçet's disease, myelodysplastic syndrome and the presence of trisomy 8: a systematic literature review. Clin Exp Rheumatol. 2015; 33(6 Suppl 94): S145–51

ГЛАВА 4
ЛАБОРАТОРНЫЕ ПОКАЗАТЕЛИ

Специфических лабораторных маркеров для диагностики ББ не существует. У части больных наблюдается анемия средней тяжести, нейтрофильный лейкоцитоз, тромбоцитоз. В активную фазу болезни повышаются уровни острофазовых белков (СРБ, неоптерин, сывороточный амилоид А (SAA)), провоспалительных цитокинов, кальпротектина, СОЭ, ревматоидного фактора, α1-антитрипсина, α2-макроглобулина и др. [1-4]. Повышается также содержание сывороточных иммуноглобулинов, особенно IgA, может определяться криоглобулинемия, но, как правило, отсутствуют антинуклеарные и антинейтрофильные цитоплазматические антитела [5].

Повышение фекального (не сывороточного) кальпротектина ассоциируется с обострением кишечной формы ББ. У 28-49% пациентов с поражением ЖКТ выявляют антитела к сахаромицетам дрожжей (ASCA (IgA и IgG)), у 67,5% - антитела к α-энолазе IgM [6].

Как было указано в главе 3.7 у пациентов с тромботическими осложнениями ББ могут выявляться аФЛ, дефицит белков С и S, антитромбина III, мутации в генах фактора V (Лейдена) и протромбина (20210А).

Примерно 60% больных позитивны по HLA-B5(51), а в некоторых странах (Япония) - HLA-A10 (26) антигенам. Не отмечено ассоциации позитивности по HLA B5(51) с какими-либо клиническими проявлениями и тяжестью ББ. Позитивность по HLA B5(51) не является диагностическим критерием ББ [7].

Литература:

1. Самсонов М.Ю., Насонов Е.Л., Прокаева Т.А. с соавт. Сывороточный неоптерин при болезни Бехчета. Клин.Мед. 1995; 5: 53-55
2. Adam B., Calikoglu E. Serum interleukin-6, procalcitonin and C-reactive protein levels in subjects with active Behcet's disease. J.Eur.Acad.Dermat.Venerol. 2004; 18: 318-320
3. Lopalco G, Lucherini OM, Vitale A, Talarico R, Lopalco A, Galeazzi M, Lapadula G, Cantarini L, Iannone F. Putative Role of Serum Amyloid-A and Proinflammatory Cytokines as Biomarkers for Behcet's Disease. Medicine (Baltimore). 2015; 94(42): e1858. doi: 10.1097/MD.0000000000001858.
4. Omma A, Sandikci SC, Colak S, Tecer D, Yucel C, Ozbalkan Z. Serum calprotectin and ischemia modified albumin levels as markers of disease activity in Behçet's disease. Postepy Dermatol Alergol. 2018; 35(6):609-613. doi: 10.5114/pdia.2017.71269.
5. Everekliogiu C. Current concepts in the etiology and treatment of Behcet's disease. Surv.Ophthalmol. 2005; 50(4): 297-350
6. Skef W, Hamilton MJ, Arayssi Th. Gastrointestinal Behçet's disease: A review. World J Gastroenterol 2015; 21(13): 3801-3812. DOI: 10.3748/wjg.v21.i13.3801
7. Алекберова З.С., Лисицына Т.А. Болезнь Бехчета. Российские клинические рекомендации. Ревматология/ под ред. Е.Л. Насонова. – М.: ГЭОТАР-Медиа, 2017. с.210-228. [Revmatologiya: Klinicheskie rekomendatsii. Moscow: GEOTAR-Media; 2017. p. 210-228]

ГЛАВА 5
КРИТЕРИИ ДИАГНОЗА БОЛЕЗНИ БЕХЧЕТА

Первые попытки создания классификационных критериев ББ были предприняты в США еще в 1946 г. (H.O.Curth) [1]. В 1969 г. R. Mason и C. Barnes [2] предложили следующие критерии болезни:

Таблица 1 – Критерии ББ 1969 г. (R. Mason и C. Barnes) [2]

Критерии:	
Большие	Язвы во рту Язвы гениталий Поражение глаз: Гипопион-увеит Ретробульбарный неврит Поражение кожи: Пустулез Узловатая эритема Многоформная эритема
Малые	Желудочно-кишечные проявления Тромбофлебит Кардиоваскулярные проявления Артрит Поражение ЦНС Случаи заболевания в семье

Диагноз считался достоверным при наличии трех больших признаков или двух больших и двух малых признаков

В более поздней классификации O'Duffy [3] увеличивается число больших критериев:

Таблица 2 – Критерии ББ 1974 г. (O'Duffy) [3]

Критерии	
Большие	Язвенный стоматит Язвы гениталий Увеит Кожный васкулит (узловатая эритема) Артрит
Малые	Поражение ЦНС Колит Флебит Поражение крупных артерий

Диагноз ББ достоверен при сочетании язвенного стоматита или язв гениталий с двумя другими большими признаками. Доказанные биопсией проявления васкулита тоже подтверждают диагноз.

Как видно из приведенных выше данных, в классификации O'Duffy артрит переведен в большие критерии, но кардиоваскулярные проявления болезни исключены из критериев ББ.

В 1986 г. Y. Chung и T. Chen [4] существенно дополняют критерии ББ:

Таблица 3 – Критерии ББ 1986 г. (Y.Chung и T.Chen) [4]

Критерии	
Большие	Язвы полости рта Язвы гениталий Увеит Кожные: Узловатая эритема Многоформная эритема Тест патергии Артрит Васкулит
Малые	Тромбофлебит Поражение артерий Легочные аневризмы Кровохарканье Легочные инфильтраты (неспецифичные) Интерстициальный фиброз Желудочно-кишечные проявления: Язвы Кровотечение Перфорация Почечные проявления: Изъязвление пузыря Гематурия Эпидидимит Неврологические проявления

Авторы разделяют ББ на полный и неполный типы. Для полного - необходимы три больших или два больших и два малых критерия. Для неполного – два больших или один большой и два малых.

В этот же год публикуются критерии N. Dilsen и соавт. [5]. В этой классификации автор разделяет увеит на передний и задний, а тромбофлебит – на поверхностный и глубокий. Особое внимание авторы уделяют тесту патергии, считая последний специфичным для ББ.

Таблица 4 – Критерии ББ 1986 г. (N. Dilsen et al.) [5].

Критерии	
Специфические	Положительный тест патергии
Большие	Рецидивирующий стоматит Язвы гениталий Глазные проявления: Передний увеит Задний увеит Кожные проявления: Узловатая эритема Другие: Тромбофлебит Поверхностных вен Глубоких вен

Малые	Клинические: Периферический артрит Нейропсихические Желудочно-кишечные Плевропульмональные Артериальные Орхоэпидидимит Другие: Болезнь Бехчета у членов семьи ± положительный тест патергии

Широко известны Японские диагностические критерии ББ (1987 г.) [6].

Таблица 5 – Японские диагностические критерии ББ 1987 г. [6]

Критерии	
Большие	Рецидивирующий афтозный стоматит Кожные проявления: Узловатая эритема Подкожный тромбофлебит Фолликулит, акне-подобные элементы Кожная гиперреактивность Глазные проявления: Иридоциклит Хориоретинит Ретиноувеит Язвы гениталий
Малые	Артрит не деформирующий, не анкилозирующий Желудочно-кишечные проявления (язвы илеоцекальной области) Эпидидимит Сосудистые нарушения Поражение ЦНС

При наличии четырех больших признаков ставится полный тип ББ. Неполный – если присутствуют три больших или два больших и два малых или типичные глазные симптомы и один большой или два малых критерия.

Взяв за основу ту же концепцию, T. Lehner и C. Barnes (1979 г.) [7] предлагают выделять четыре типа ББ с учетом клинической симптоматики:

1) слизисто-кожный тип (стоматит и язвы гениталий) с или без вовлечения кожи,
2) суставной тип, с поражением суставов и двумя или более проявлениями
3) неврологический тип, с вовлечением мозга и некоторыми или всеми проявлениями первых двух типов,
4) глазной тип, с увеитом и некоторыми или всеми признаками трех предыдущих типов.

Авторы полагают, что три из этих четырех типов ББ имеют иммуногенетическую предрасположенность: HLA-B5 связан с глазным, HLA-B27 с суставным и HLA-BI2 - со слизисто-кожным типом ББ. Сосудистые проявления (тромбоз или аневризма) или вовлечение в процесс кишечника может быть в любом из четырех типов ББ.

В 1985 г. на 4-ой международной Конференции по ББ в Лондоне Международной

группой по изучению ББ (The International Study Group (ISG)) была поставлена задача разработать единые критерии. С этой целью было обследовано 914 пациентов с ББ из 12 центров, 7 стран. В 1990 г. в журнале Lancet [8] были опубликованы критерии, согласно которым для диагноза ББ необходимы: афтозный стоматит плюс любые два - язвы гениталий, поражение глаз, кожи или положительный тест патергии. Чувствительность данных критериев – 95%, специфичность – 98%.

Таблица 6 – Критерии ББ международной группы по изучению ББ (ISG) 1990 г. [8]

Рецидивирующий афтозный стоматит	Малые афты, большие афты или герпетиформные высыпания, обнаруженные при обследовании пациента, повторяющиеся более 3 раз за 12-месячный период
Плюс два из нижеприведенных:	
Рецидивирующие язвы гениталий	Язвы гениталий, выявленные при осмотре пациента
Вовлечение глаз	Передний или задний увеит или клетки в стекловидном теле, ретинальный васкулит, выявленный офтальмологом
Кожные проявления	Узловатая эритема, псевдофолликулит, папулопустулез, акнеформные высыпания у лиц вне пубертатного периода и не получающих ГК-терапию
Положительный тест патергии	Выявленный при обследовании через 24-48 часов

Недостатком этой классификации, по мнению ряда авторов, является, например, 100% наличие язв во рту. F. Gharibdoost и соавт. [9] сообщили, что 5% пациентов никогда не имели никаких повреждений слизистой рта. По другим данным, до 27% пациентов ББ были без стоматита в начале болезни [10, 11]. Были и другие критические замечания в адрес этой классификации.

Поскольку большинство пациентов с ББ (86,7%) в данном исследовании были из стран с высокой частотой положительной реакции патергии (Иран, Турция, Япония и др.), то чувствительность критериев ISG может быть низкой в других регионах мира.

Некоторые авторы предлагали использование японских критериев ББ одновременно с критериями ISG [12].

С 2014 г. для диагностики ББ предложено использовать международные критерии (International Criteria for Behçet's Disease (ICBD)), имеющие балльную оценку [13]:

Таблица 7 - Международные критерии ББ 2014 г. (ICBD) [13]

Симптомы	Баллы
Афтозный стоматит	2
Язвы гениталий	2
Поражение глаз	2
Поражение кожи	1
Неврологические проявления	1
Сосудистые проявления	1
Положительный тест патергии	1[б]

Примечание: а) сумма баллов ≥ 4 позволяет диагностировать ББ; б) тест патергии является необязательным и не учитывается при первичном подсчете баллов. Однако там, где этот тест проводится, один дополнительный балл может быть добавлен для положительного результата.

Несмотря на то, что только в этих критериях нашли свое отражение важные для прогноза сосудистые и неврологические проявления ББ, чувствительность и специфичность их оказалась не лучше, чем критериев ISG. Кроме того, было показано, что критерии ICBD 2014 г. обладают гораздо худшей специфичностью, что потенциально может привести к гипердиагностике ББ у многих пациентов [14].

В 2019 г. E. Seyahi [15] предложено выделять шесть клинических фенотипов ББ, в зависимости от преобладающей симптоматики:

1. *Кожно-слизистый* (изолированное поражение кожи (акнеформные и папулопустулезные высыпания, узловатая эритема) и слизистых (рецидивирующие язвы слизистой рта и половых органов), без тяжелых органных нарушений).
2. *С поражением суставов* (преимущественное поражение суставов по типу не деформирующего, не эрозивного моно-/ олигоартрита нижних конечностей, с частыми энтезопатиями. Иногда поражение суставов сопровождается акнеподобными или псевдопустулезными высыпаниями на коже).
3. *С поражением сосудов* (преобладают частые рецидивирующие венозные тромбозы/ синдром Бадда-Киари/ синдром нижней полой вены/ аневризмы легочной артерии/ реже - артериальные тромбозы/ тромбозы венозных синусов головного мозга/ внутрисердечный тромбоз; встречается преимущественно у мужчин, характерна высокая смертность).
4. *С поражением глаз* (преобладает задний/ генерализованный, реже, передний негранулематозный, двусторонний увеит, встречается преимущественно у мужчин)
5. *С паренхиматозным поражением ЦНС* (доминирует паренхиматозное (очаговое) поражение диэнцефальных структур, ствола, спинного мозга; характерно сочетание с поражением глаз, преобладание мужчин, высокая смертность).
6. *С поражением ЖКТ* (преобладает язвенное поражение ЖКТ, преимущественно, илеоцекального отдела кишечника)

Литература:

1. Curth H.O. Recurrent genitor-oral aphthosis and uveitis with hypopion (Behcet's syndrome): report of two cases. Arch.Derm.Syph., 1946; 54: 179-196
2. Mason R., Barnes C. Behcet's syndrome with arthritis. Ann.Rheum.Dis. 1969; 28 (2): 95-103
3. O'Duffy J.D. Suggested criteria for diagnosis of Behcet's disease. J.Rheumatol, 1974; 1 (suppl.): 18 (abstr)
4. Cheng Y. and Chen T. Diagnostic criteria in Behcet's syndrome. Dtsch.Med. Wochenschr. 1986; 111 (21): 841-842
5. Dilsen N., Konice M., Aral O. Our diagnostic criteria for Behcet's disease – an overview. 1986. In: Lehner T., Barnes C.G., ads. Recent advances in Behcet's disease. Int.Congr.Ser. 103: 177-180
6. Behcet's disease Research Committee of Japan. Behcet's disease: guide to diagnosis of Behcet's disease. Jpn.J.Ophthalmol. 1974; 18: 291-294
7. Lehner T., Barnes C. Criteria for diagnosis and of Behcet's syndrome. In Conference sponsored by the Royal Society of Medicine. 1979; London Academic press: 1-9
8. International Study Group For Behcet's Disease: Criteria for diagnosis of Behcet's disease. Lancet 1990; 335: 1078-1080
9. Gharibdoost F., Davatchi F., Shahram F. et al. Clinical manifestations of Behcet's disease in Iran analysis of 2176 cases. In: Wechsler B., Godeau P. (eds) Behcet's disease. Proceedings of the 6th International Conference on Behest's Disease, Paris, 30 June to 1 July 1993. Elsevier Science Publishers, Amsterdam, pp. 153-158

10. Chajek T., Fainaru M. Behcet's disease. Report of 41 cases and a review of the literature. Medicine (Baltimore) 1975, 54:179-196
11. Cho M.Y., Lee S.H., Bang D., Lee S. Epidemiologic findings of Behcet's syndrome. Korean J.Dermatol. 1988; 26: 320-329
12. Lee S. Diagnostic criteria of Behcet's disease; Problems and suggestions. Yonsei Med J 1997; 38: 365-369
13. International Team for the Revision of the International Criteria for Behçet's Disease (ITR-ICBD). The International Criteria for Behçet's Disease (ICBD): a collaborative study of 27 countries on the sensitivity and specificity of the new criteria. Journal of the European Academy of Dermatology and Venereology. 2014; 28 (3): 338–347.
14. Blake T, et al. Birmingham Behçet's service: classification of disease and application of the 2014 International Criteria for Behçet's Disease (ICBD) to a UK cohort. BMC Musculoskelet Disord. 2017; 18:101.
15. Seyahi E. Phenotypes in Behçet's syndrome. Intern Emerg Med. 2019; 14 (5): 677-689.

ГЛАВА 6
ТЕЧЕНИЕ И ПРОГНОЗ БОЛЕЗНИ БЕХЧЕТА

Течение ББ отличается разнообразием, наряду с легкими вариантами наблюдаются тяжелые, даже фатальные.

Определение тяжести ББ сложный и мало обсуждаемый вопрос. Оценка тяжести ББ по трем степеням представлена в работе Ch. Zouboulis и соавт. [1].

Низкая степень тяжести, подразумевает наличие у больных:

- афты слизистой рта
- язвы гениталий
- типичные кожные повреждения (узловатая эритема, папулопустулезные высыпания, фолликулит, лейкоцитокластический васкулит)
- артралгии
- рецидивирующие головные боли
- эпидидимит
- незначительные симптомы со стороны ЖКТ (хроническая диарея, рецидивирующие боли в животе)
- боли в грудной клетке плеврального характера
- поверхностные венозные тромбозы.

Средняя степень тяжести определяется у тех больных, в клиническую картину которых входят:

- артрит
- тромбоз глубоких вен нижних конечностей
- передний увеит
- желудочно-кишечные кровотечения.

Тяжелая форма ББ включает:

- задний увеит, панувеит, васкулит сетчатки
- тромбоз артерий или аневризмы
- тромбоз крупных вен (нижняя полая вена, печеночная вена)
- неврологические проявления (гемипарез, психоэмоциональные расстройства и др)
- перфорацию кишечника.

Данная классификация тяжести ББ является достаточно условной, поскольку отражает только определенный этап в течении болезни и под влиянием терапии или в ходе естественного развития степень тяжести может меняться в ту или иную сторону. Но, с другой стороны, установление тяжести болезни в данный конкретный момент наблюдения способствует выбору лечебной тактики у больных ББ.

Заболевание протекает с обострениями, вовлекая то один, то другой орган, проявляясь различной тяжестью у каждого отдельного пациента. Заболевание хотя и имеет тенденцию к прогрессированию и, являясь по сути хроническим, протекает циклично, поскольку рецидивы сменяются ремиссией. Последнее делает сложным прогноз у больных ББ.

Например, если такие симптомы, как поражение глаз или ЦНС развиваются в течение первых месяцев или лет от начала болезни, то заболевание рассматривается как имеющее потенциально плохой прогноз.

Если у больных преобладает передний увеит, то прогноз в отношении зрения более благоприятный, а плохой прогноз определяют рецидивирующий окклюзирующий васкулит сосудов сетчатки и их тромбоз.

Согласно наблюдениям турецких и японских исследователей, через 3,5 года от первых симптомов у 20-50% больных ББ снижается острота зрения, а через 5 лет без лечения у них может наступить слепота [2, 3, 4].

Поражение таких органов, как ЦНС, ЖКТ с перфорацией, вовлечение в процесс крупных артериальных или венозных сосудов рассматриваются как прогностически неблагоприятная симптоматика.

Данные, касающиеся смертности пациентов с ББ, крайне разноречивы в зависимости от страны, периода наблюдения, возраста и пола пациентов. Так, в турецкой работе 2003 г. E. Kural-Seyahi и соавт. [5], в которой прослежены 20-летние исходы 387 пациентов с ББ, отмечено, что смертность в среднем составила 10% и была выше среди мужчин в возрасте 14-34 года. Кроме того, частота смертельных исходов была выше в первые 7 лет от начала заболевания и уменьшалась с течением времени. Среди умерших пациентов чаще в начале заболевания выявлились поражение крупных сосудов, ЦНС, глаз. Предполагаемыми причинами смерти в этой когорте больных ББ были разрыв аневризмы легочной артерии (n = 17), паренхиматозное поражение ЦНС (n = 5), новообразования (n = 4), хроническая почечная недостаточность (n = 4), ишемическая болезнь сердца (n = 3), застойная сердечная недостаточность/ инсульт (n = 3), самоубийство (n = 2) и дорожно-транспортное происшествие (n =1).

В большом Европейском исследовании 2010 г. D. Saadoun и соавт. [6], анализируя исходы 817 пациентов с ББ, прослеженных в течение 7,7 лет, показали, что смертность в данной когорте была 5% и, также, как и в турецком исследовании [5], была более высокой среди мужчин в возрасте 15-34 года, а основными причинами смерти были поражение крупных сосудов (чаще артериальные аневризмы и синдром Бадда–Киари) (43,9%), рак и гемобластозы (14,6%), а также поражение ЦНС и сепсис (12,2%). В многофакторном анализе в данном исследовании независимо ассоциировались со смертностью мужской пол, поражение артерий и большое число обострений ББ. В работе L. Savey и соавт. [7] отмечено, что смертность у пациентов из стран Африки к югу от Сахары была самой высокой (12%) по сравнению с пациентами из Северной Африки (6%) или Европы (3,5%).

Одно из самых масштабных исследований, посвященных изучению исходов при ББ было проведено в Южной Корее в 2018 г. Проанализировав данные национального регистра Y.B. Lee и соавт. [8] показали, что в среднем за 6 лет наблюдения за 19937 пациентами с ББ смертность составила всего 2,85%. При этом, в отличие от предыдущих исследований, смертность была выше у пациентов после 50 лет. Основными причинами смерти у пациентов в Южной Корее и Японии, как правило, являются желудочно-кишечное кровотечение, перфорация кишечника, синдром верхней или нижней полой вены, цереброваскулярные поражения, сепсис и абсцесс легкого [9, 10].

Среди наблюдаемых нами 560 пациентов известно о 5 летальных исходах (0,9%) за последние 5 лет. Все пациенты были мужчинами. Причинами смерти были инфаркт миокарда, тромбоз синуса головного мозга, тромбоэмболия легочной артерии и рак легкого.

Следовательно, если качество жизни больного часто связано с потерей зрения, то неблагоприятный жизненный прогноз определяют тяжелые органные нарушения и среди них поражение ЖКТ, сосудов и ЦНС.

Литература:

1. Zouboulis C., Vaiopoulos G., Macromichelakis N. et al. Onset signs, clinical course, prognosis, treatment and outcome of adult patients with Adamantiades – Behcet's disease in Greece. Clin. Exp. Rheum. 2003; 21: (suppl.30) S19 - S26
2. Ando K., Fujino J., Hijikato K. et al. Epidemiological features and visual prognosis of Behcet's disease. Jpn.J.Ophthalmol. 1999; 43: 12-17
3. Nussenblatt R. Uveitis in Behcet's disease. Int.Rev.Immunol. 1997; 14: 67-79

4. Tugal-Tutkun I., Onal S., Altan Iaycioglu R. Et al. Uveitis in Behcet's disease: an analyses of 880 patients. Am. J. Ophtalmol. 2004; 138: 373-380
5. Kural-Seyahi E, Fresko I, Seyahi N, et al. The longterm mortality and morbidity of Behçet's syndrome: a 2-decade outcome survey of 387 patients followed at a dedicated center. Medicine (Baltimore). 2003; 82(1):60–76.
6. Saadoun D, Wechsler B, Desseaux K, et al. Mortality in Behçet's disease. Arthritis Rheum. 2010; 62: 2806–12.
7. Savey L, Resche-Rigon M, Wechsler B, et al. Ethnicity and association with disease manifestations and mortality in Behçet's disease. Orphanet J Rare Dis. 2014; 9:42.
8. Lee YB, Lee SY, Choi JY, et al. Incidence, prevalence, and mortality of Adamantiades-Behçet's disease in Korea: a nationwide, population-based study (2006-2015). J Eur Acad Dermatol Venereol. 2018; 32:999–1003.
9. Park K., Bang D., Lee E. Et al. Clinical study on death in Behcet's disease. J. Korean Med. Sci, 1993, 8: 241-245
10. Mishima S., Masud K., Izawa Y. Et al. Behcet's disease in Japan: ophthalmologic aspects. Tr.Am.Ophthalm.Soc. 1979; LXXVII: 225-279

ГЛАВА 7
ОЦЕНКА АКТИВНОСТИ БОЛЕЗНИ БЕХЧЕТА

Несмотря на более чем 80 летнюю историю изучения ББ до недавнего времени не существовало инструментов, позволяющих оценить активность заболевания и ответ на терапию. Вероятно, это было обусловлено тем, что в отличие от ряда других РЗ, при ББ нет единого доминирующего пораженного органа и отсутствуют лабораторные тесты или рентгенологические маркеры, которые точно отражают активность заболевания и повреждения.

В последние годы в связи с более четкими представлениями о клинических особенностях и течении заболевания, а также в связи с появлением новых препаратов, эффективных при ББ появились и несколько надежных, специфичных для конкретного заболевания калькуляторов активности ББ и качества жизни (QoL) пациентов.

Оценка общей активности заболевания

1. Индекс текущей активности болезни Бехчета (Behçet's Disease Current Activity Form (BDCAF))

Данный индекс был предложен Международный Научным Комитетом по ББ с участием исследователей из пяти стран в 2004 г. [1]. Индекс включает понятные для врача и пациента вопросы, касающиеся клинической симптоматики ББ, имевшей место за последние 4 недели (рисунок 1). Заполняется врачом.

Рисунок 1

Индекс текущей активности болезни Бехчета
(Behçet's Disease Current Activity Form (BDCAF)) [1]

При подсчете индекса учитываются симптомы, относящиеся, по мнению врача, к проявлениям ББ и присутствующие у пациента не менее 4 недель к моменту осмотра.

Представление пациента об активности болезни

Задайте пациенту следующий вопрос:
"Думая только про Вашу ББ выберите выражение лица, которое отражает Ваше самочувствие в течение последних 4 недель"

Головная боль, язвы на слизистой рта, язвы гениталий, поражение кожи, суставов и ЖКТ

Спросите пациента и заполните соответствующие ячейки:
"За последние 4 недели, были ли у Вас?"
(*пожалуйста, заполните одну ячейку на строке*)

	Не было	Присутствует в последние 4 недели
Головная боль		
Язвы во рту		
Язвы гениталий		
Узловатая эритема кожи		
Пустулы на коже		

Суставы - артралгии		
Суставы - артрит		
Тошнота/ рвота/ боль в животе		
Диарея + кровь в стуле		

Поражение глаз

(Спросите следующее)

"За последние 4 недели были ли у Вас?"

	Правый глаз		Левый глаз	
Покраснение глаз	Нет	Да	Нет	Да
Боль в глазах	Нет	Да	Нет	Да
"Туман" перед глазами или снижение остроты зрения	Нет	Да	Нет	Да

Если что-либо из вышесказанного присутствует: "Это новый симптом?"

(*Выберите правильный ответ*) **Нет** **Да**

Поражение нервной системы

(включает внутримозговые сосудистые нарушения)

Новыми симптомы поражения нервной системы и сосудов считаются в том случае, если они не отмечались ранее пациентом или врачом.

(*Спросите следующее*)

"За последние 4 недели были ли у Вас следующие симптомы?"

	Нет	Да	Отметить, если "новые"
Обмороки			
Нарушение речи			
Нарушение слуха			
"Туман" / двоение перед глазами			
Слабость/ онемение лица			
Слабость/ онемение руки			
Слабость/ онемение ноги			
Потеря памяти			
Нарушение координации движений			

Есть ли доказательства нового активного поражения нервной системы?

(Выберите правильный ответ) **Нет** **Да**

Поражение крупных сосудов

(исключая внутримозговые сосуды)

(*спросите следующее*)

"За последние 4 недели были ли у Вас следующие симптомы?"

	Нет	Да	Отметить, если "новые"
Боль в грудной клетке			
Одышку			
Кровохаркание			
Боль/ отек/ изменение цвета лица			
Боль/ отек/ изменение цвета руки			
Боль/ отек/ изменение цвета ноги			

Есть ли доказательства нового активного поражения крупных сосудов?

(Выберите правильный ответ) **Нет** **Да**

Общая оценка активности болезни врачом

Выберите выражение лица, которое отражает Ваше мнение об активности болезни пациента в течение последних 4 недель

Индекс активности болезни Бехчета													
Суммируйте все пункты, отмеченные голубым (словом "Да" и галочками)													
											Счет:		
Индекс активности:	0	1	2	3	4	5	6	7	8	9	10	11	12
Трансформация индекса активности в шкалу интервалов:	0	3	5	7	8	9	10	11	12	13	15	17	20

Примечание. Максимальный счет по индексу активности ББ составляет 12 баллов и представляется в виде трансформированного по шкале интервалов индекса (максимальный счет – 20); также фиксируются ответы, касающиеся восприятия пациентом активности заболевания за предыдущие 4 недели по визуальной аналоговой шкале, состоящей из семи различных выражений лица (по шкале от 1 до 7), и общего восприятия клиницистом активности заболевания (шкала от 1 до 7).

2. Шкала активности ББ (The Behçet Syndrome Activity Scale (BSAS))

В 2008 г. для оценки активности заболевания самим пациентом была предложена шкала активности ББ (The Behçet Syndrome Activity Scale (BSAS)) [2]. Она содержит 10 вопросов, которые оцениваются по 0-10 баллов каждый при общем количестве баллов 0-100 (рисунок 2). Анкета включает информацию о различных симптомах за предыдущий месяц до посещения клиники и заполняется пациентом во время посещения. Шкала сильно коррелирует с BDCAF и в меньшей степени с оценками качества жизни.

Рисунок 2

Шкала активности ББ (The Behçet Syndrome Activity Scale (BSAS)) [2]

Ф.И.О._____Дата рождения:_____Дата визита:_____

ПОЛ: мужской☐ Этническая группа: азиатская ☐ испанская ☐ европеоидная ☐

женский☐ афроамериканская ☐ другая ☐

1. Насколько сильно беспокоили вас язвы во рту за последние 4 недели? Пожалуйста, укажите ниже:

Нет язв ○○○○○○○○○○○○○○○○○○○○○ Язвы были основной проблемой

0 0.5 1 1.5 2 2.5 3 3.5 4 4.5 5 5.5 6 6.5 7 7.5 8 8.5 9 9.5 10

2. Сколько язв (новых или старых) было у вас во рту за последние 4 недели?

0 ☐

1-3 ☐

Более 3 ☐

3. Насколько сильно беспокоили вас язвы в области гениталий за последние 4 недели? Пожалуйста, укажите ниже:

Нет язв — Язвы были основной проблемой

0 0.5 1 1.5 2 2.5 3 3.5 4 4.5 5 5.5 6 6.5 7 7.5 8 8.5 9 9.5 10

4. Сколько язв (новых или старых) было у вас в области гениталий за последние 4 недели?

0 ☐
1-3 ☐
Более 3 ☐

5. Насколько сильно вас беспокоили прыщи или похожие на прыщи поражения кожи (новые или старые) за последние 4 недели? Пожалуйста, укажите ниже:

Нет поражения кожи — Поражение кожи было основной проблемой

0 0.5 1 1.5 2 2.5 3 3.5 4 4.5 5 5.5 6 6.5 7 7.5 8 8.5 9 9.5 10

6. Сколько прыщей или подобных прыщам поражений кожи (новых или старых) у вас было за последние 4 недели?

0 ☐
1-5 ☐
Более 5 ☐

7. Были ли у вас боли в животе и диарея, длящиеся большую часть дня в течение большинства дней недели в течение последних 4 недель?

☐ Нет ☐ Да

8. Были ли у вас болезненные или красные глаза и / или затуманенное или ухудшенное зрение в течение последних 4 недель?

☐ Нет ☐ Да

9. Были ли у вас какие-либо припухлости / изменения цвета нижних конечностей или сгустки крови за последние 4 недели?

☐ Нет ☐ Да

10. Что касается активности вашей болезни Бехчета (язвы полости рта, язвы на гениталиях, проблемы с кожей, боли в суставах, проблемы со зрением, неврологические проблемы), насколько активным, по вашему мнению, было ваше состояние за последние 4 недели?

Совсем не активное — Чрезвычайно активно

0 0.5 1 1.5 2 2.5 3 3.5 4 4.5 5 5.5 6 6.5 7 7.5 8 8.5 9 9.5 10

Подсчет:

Вопросы 1, 3, 5 и 10 оцениваются от 0 до 10 баллов
Вопросы 2, 4, 6 набирают 0, 5 или 10 баллов в зависимости от того, какой из 3 проверен
Вопросы 7, 8, 9 оцениваются 0 или 10 баллов

Общая максимальная сумма баллов: 100

Оценка активности увеита при ББ

Оценка степени активности и эффективности терапии увеита при ББ традиционно основывается на подсчете частоты обострений увеита, изменении остроты зрения, локализации воспалительного процесса (задний и генерализованный увеит более серьёзны, чем передний), наличия или отсутствия тяжелых воспалительных проявлений (гипопион, вовлечение сетчатки, желтого пятна (макулы) или диска зрительного нерва) и мнении врача о тяжести каждого обострения (легкое, умеренное, тяжелое). Однако частота обострений увеита не всегда отражает степень его активности. Индекс общей активности ББ BDCAF учитывает лишь наличие обострения увеита, однако степень выраженности внутриглазного воспаления посчитать по этому индексу невозможно из-за субъективности отраженных в индексе показателей.

В 2014 году Японская исследовательская группа по изучению офтальмологических проявлений ББ (The Ocular Behçet's Disease Research Group of Japan) высоко оценила и предложила к использованию при ББ новый индекс для оценки активности текущего увеита - BOS24 (Behçet's disease ocular attack score 24) [3]. Авторы предлагают его использовать для оценки выраженности каждого обострения увеита на момент обращения к офтальмологу. Если обострение отмечается в обоих глазах, то индекс BOS24 подсчитывается для каждого глаза в отдельности. При подсчете индекса учитываются только объективные данные, подтверждающие текущее воспаление, и не принимается во внимание острота зрения, которая часто не коррелирует с выраженностью обострения. Не учитываются также признаки хронического воспаления, такие как "старые" клетки в передней камере глаза, деструкция стекловидного тела и макулярный отек. BOS24 предлагается использовать как в проспективных, так и в ретроспективных исследованиях, а также в клинической практике офтальмолога, имеющего дело с увеитами [3].

Максимальный счет по этому индексу может составить 24 балла. Максимальный счет BOS24 характерен для воспалительного поражения сетчатки, особенно её заднего полюса и фовеальной зоны. При подсчете индекса учитывается выраженность воспалительных изменений в 6 различных участках глаза - "свежие" клетки в передней камере (максимально 4 балла), прозрачность стекловидного тела (максимально 4 балла), периферические повреждения на глазном дне (максимально 8 баллов), повреждения заднего полюса (максимально 4 балла), фовеальные повреждения (максимально 2 балла) и повреждения диска зрительного нерва (максимально 2 балла) (рисунок 3, таблица 1). Выраженность воспаления в передней камере глаза определяется в индексе по количеству клеток в соответствии с несколько модифицированными рекомендациями рабочей группы по стандартизации номенклатуры увеитов (Standardization of Uveitis Nomenclature (SUN) Working Group) [4]. При этом число клетки в передней камере оценивается с помощью полуколичественного метода, предполагающего 6 степеней активности: 0 = нет клеток, 0,5+ = 1-5, 1+ = 6-15, 2+ = 16-25, 3+ = 26-50 и 4+ = 51 и более клеток в поле зрения при исследовании с помощью щелевой лампы. Для удобства, клетки в передней камере, посчитанные как 0,5+ или 1+ в классификации рабочей группы SUN, в индексе BOS24 считаются как 1+. Прозрачность стекловидного тела (максимальное повреждение - 4 балла) оценивается по шкале, предложенной Nussenblatt R.B. и соавт. [5], с небольшой модификацией, а именно, используется полуколичественная оценка по 6 степеням активности, учитывающим четкость визуализации диска зрительного нерва, сосудов сетчатки, слоев нервных волокон при офтальмоскопии: 4+ = нечеткая визуализация диска зрительного нерва; 3+ = диск зрительного нерва виден, но границы его выглядят нечеткими; 2+ = более четкая визуализация сосудов сетчатки; 1+ = более четкая визуализация диска зрительного нерва и сосудов сетчатки; следы = незначительная размытость контуров диска зрительного нерва, но слои нервных волокон не видны; 0 = нет помутнения. Для удобства помутнение стекловидного тела, расцененное как "следы" и 1+ в классификации Nussenblatt R.B., в индексе BOS24 подсчитывается как 1+.

Для подсчета воспалительных изменений на сетчатке, последнюю условно делят на задний полюс (зону между височных сосудистых аркад) и периферическую сетчатку (зону кнаружи от височных сосудистых аркад), причем последняя делится на 4 зоны для каждого квадранта - верхне-височную, нижне-височную, верхне-назальную, нижне-назальную. При оценке периферической сетчатки 2 балла добавляется для каждого квадранта с новыми воспалительными изменениями, а именно, экссудатом или геморрагиями (максимально возможно 8 баллов). Отек сетчатки часто бывает проявлением хронического воспаления, в связи с чем не учитывается при подсчете в случае отсутствия других признаков воспаления. Когда оценивается задний полюс сетчатки, высчитывается процент области новых воспалительных изменений (кровоизлияния, экссудат) без включения зон отека сетчатки. Счет 2 балла выставляется, если зона воспалительных изменений не превышает 10%; 3 балла, если более 10%, но менее 25%; 4 балла, если 25% и более.

Фовеа (центральная часть макулы) считается прогностически наиболее важной зоной для пациентов с ББ, поэтому любые новые кровоизлияния или экссудат в этой области добавляют 2 балла к общему счету. Новые воспалительные изменения в области диска зрительного нерва (отек диска зрительного нерва, сопровождающийся кровоизлияниями, экссудацией, отеком перипапиллярной сетчатки) расцениваются как 2 балла при подсчете повреждений диска зрительного нерва.

Индекс обострения увеита при ББ

(Behcet's disease **O**cular attack **S**core **24) (BOS24)**
[3]

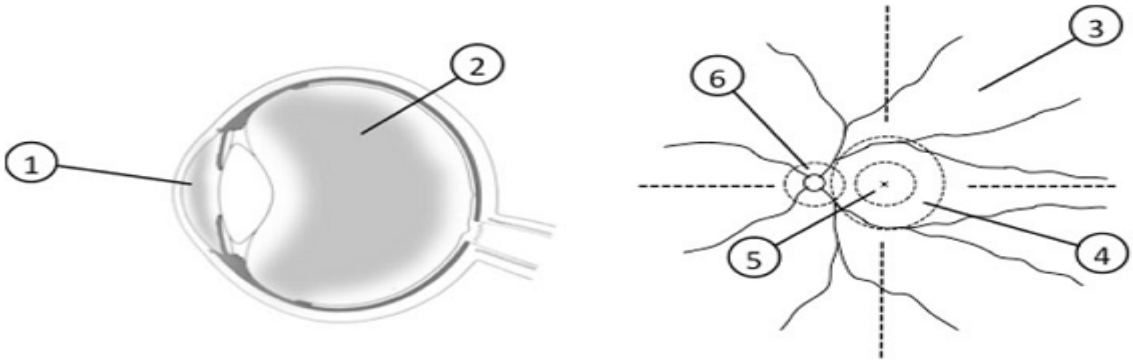

1.	**Клетки в передней камере**	**0, 1, 2, 3, 4 балла**
2.	**Помутнение стекловидного тела**	**0, 1, 2, 3, 4**
3.	**Повреждения периферической сетчатки**	**0, 2, 4, 6, 8**
4.	**Повреждения заднего полюса**	**0, 2, 3, 4**
5.	**Повреждения в зоне фовеа**	**0, 2**
6.	**Повреждение диска зрительного нерва**	**0, 2**
		Максимально 24 балла

Рисунок 3 - Индекс обострения увеита при ББ (BOS24)

Таблица 1. Индекс обострения увеита при ББ (BOS24) (расшифровка) [3]

1	Клетки в передней камере (*максимально 4 балла, для оценки используется градация по SUN [4]*): Активные клетки: 0 – **0**; 0,5+ или 1+ - **1**; 2+ - **2**, 3+ - **3**; 4+ или гипопион – **4 балла**.
2	Помутнение в стекловидном теле (*максимально 4 балла, для оценки используется градация SUN и Nassenblatt R.B. [4, 5]*): Помутнение: 0 – **0**; 0,5+ или 1+ - **1**; 2+ - **2**, 3+ - **3**; 4+ – **4 балла.**
3	Новые воспалительные изменения в периферической сетчатке (*максимально 8 баллов*): добавьте **2 балла** для каждого квадранта периферической сетчатки, если в них отмечены новые воспалительные изменения (экссудат, геморрагии, васкулит)
4	Новые воспалительные изменения в заднем полюсе сетчатки (*максимально 4 балла*): процент области, подверженной новым воспалительным изменениям в заднем полюсе сетчатки: 0% - **0**; >0, но <10% - **2;** ≥10, но < 25% - **3**; ≥25% - **4 балла**.
5	Новые воспалительные изменения в фовеальной зоне (*максимально 2 балла*): добавьте **2 балла** при наличии любых новых воспалительных изменений (экссудат, геморрагии, васкулит) в фовеальной зоне.
6	Новые воспалительные изменения в диске зрительного нерва (*максимально 2 балла*): добавьте **2 балла** при наличии любых новых воспалительных изменений в диске зрительного нерва (гиперемия, отек, иногда сопровождающиеся геморрагиями, экссудатом и отеком окружающей диск зрительного нерва сетчатки).

Примечание: *задний полюс сетчатки* включает область внутри аркадных сосудов, *периферическая сетчатка* – область кнаружи от аркадных сосудов, которая делится на 4 области для каждого квадранта – верхне-височную, нижне-височную, верхне-назальную и нижне-назальную).

Необходимо отметить, что индекс BOS24 достаточно прост в использовании, так как учитывает только новые воспалительные изменения, такие как клетки в передней камере глаза и в стекловидном теле, кровоизлияния в сетчатке, экссудат и васкулит сетчатки, и эти изменения обычно может увидеть любой квалифицированный офтальмолог. Кроме того, возможен ретроспективный подсчет BOS24 по записям осмотра офтальмолога.

Несмотря на преимущественно положительные характеристики, BOS24 имеет ряд ограничений в использовании. Например, обострение увеита не может быть оценено с помощью BOS24, если пациент в момент обострения не способен попасть к офтальмологу. Более того, трудно оценить повреждение сетчатки, если глазное дно не офтальмоскопируется в связи выраженным помутнением стекловидного тела, кровоизлиянием в стекловидное тело или в связи с катарактой. В таких случаях для оценки активности увеита необходимо использовать традиционные методы - частоту обострений увеита и определение остроты зрения.

Кроме того, турецкие исследователи предлагают использовались ФАГкак наиболее точный метод визуализации воспалительных изменений на сетчатке для создания индекса активности увеита. В настоящее время продолжаются работы по его валидации [6-9]. Некоторыми исследователями также используются шкалы для оценки степени помутнения стекловидного тела [5, 10]. Недавно был разработан индекс для оценки необратимых повреждений, специфичных для увеита при ББ [11].

Оценка активности кишечных проявлений при ББ

В 2011 г. корейскими исследователями был разработан количественный индекс, позволяющий определить степень активности поражения кишечника при ББ – DAIBD (Disease activity index for intestinal Behcet's disease) [12]. Данный индекс основывается на 8 показателях: общее самочувствие, лихорадка, внекишечные проявления, боль в животе, наличие объемных образований при пальпации живота, болезненность при пальпации жи-

вота, кишечные осложнения и количество дефекаций с жидким стулом. Индекс может варьироваться от 0 до 325 баллов, определяя степень активности кишечных проявлений ББ (таблица 2).

Таблица 2. Индекс активности кишечной формы ББ [12]

Параметр	Счет	Параметр	Счет
Общее самочувствие на предыдущей неделе: • хорошее • удовлетворительное • плохое • очень плохое • ужасное	0 10 20 30 40	*Болезненность в брюшной полости при пальпации:* • нет • слабая • умеренная или выраженная	0 10 20
Температура тела: • < 38º С • ≥ 38º С	0 10	*Кишечные осложнения*	10 баллов за каждое осложнение (свищ, перфорация, абсцесс или кишечная непроходимость
Боль в животе на предыдущей неделе: • нет • слабая • умеренная • выраженная	0 20 40 80	*Количество дефекаций с жидким стулом на предыдущей неделе:* • 0 • 1-7 • 8-21 • 22-35 • ≥ 36	0 10 20 30 40
Образования в брюшной полости при пальпации: • нет • пальпируются	0 10	*Общий счет:*	
Внекишечные проявления	5 баллов за афтозный стоматит/ язвы гениталий, увеит/ поражение кожи; 15 баллов за поражение сосудов или ЦНС	*Активность болезни:* • *Ремиссия* (немая кишечная форма ББ) • *Низкая* (мягкая кишечная форма ББ) • *Умеренная* (умеренная кишечная форма ББ) • *Высокая* (тяжелая кишечная форма ББ)	≤ 19 20-39 40-74 ≥ 75

Существуют и другие индексы, разработанные для оценки активности отдельных клинических проявлений ББ, в том числе: 1) индекс слизисто-кожных проявлений ББ (Mucocutaneous index for patients with Behçet's disease) [13], состоящий из комплексной оценки язв полости рта, язв гениталий и узловатой эритемы; 2) индекс тяжести язв слизистой рта (Oral Ulcer Severity Score (OUSS)), оценивающий количество, размер и продолжительность язв в полости рта, а также период без язв, боль и локализацию (неороговевающий или ороговевший участок) язв в полости рта в течение предыдущих 4 недель [14, 15]; 3) индекс тяжести язв на гениталиях (Genital Ulcer Severity Score (GUSS)), учитывающий количество, размер, локализацию, болезненность, длительность язв, продолжительность периода без язв [16]; 4) орган-специфические шкалы качества жизни – шкала качества жизни, связанного с язвами полости рта (oral health-related quality of life (OHRQoL),

шкала качества жизни, связанного с язвами гениталий (Genital Health Quality of Life (GHQoL) [15, 16].

Специфических индексов для оценки активности и тяжести сосудистых и неврологических проявлений ББ не разработано, но в этих случаях с успехом используют общепринятые индексы (Venous Clinical Severity Score, Venous Disability Score, Venous Insufficiency Epidemiological and Economic Study Quality of Life/Symptom questionnaire, The Extended Disability Status Scale (EDSS)) [17, 18].

Литература:

1. Lawton G, Bhakta BB, Chamberlain MA, Tennant A. The Behçet's disease activity index. Rheumatology (Oxford). 2004; 43: 73–8.
2. Forbess C, Swearingen C, Yazici Y. Behçet's Syndrome Activity Score (BSAS): a new disease activity assessment tool, composed of patient-derived measures only, is strongly correlated with The Behçet's Disease Current Activity Form (BDCAF). Ann Rheum Dis. 2008; 67(SII): 360.
3. Kaburaki T, Namba K, Sonoda KH, Kezuka T, Keino H, Fukuhara T, Kamoi K, Nakai K, Mizuki N, Ohguro N; Ocular Behçet Disease Research Group of Japan. Behçet's disease ocular attack score 24: evaluation of ocular disease activity before and after initiation of infliximab. Jpn J Ophthalmol. 2014; 58(2): 120-30.doi:10.1007/s10384-013-0294-0
4. Jabs D.A, Nussenblatt R.B, Rosenbaum J.T. Standardization of Uveitis Nomenclature (SUN) Working Group. Standardization of uveitis nomenclature for reporting clinical data. Results of the First International Workshop. Am J Ophthalmol. 2005; 140: 509–16. http://dx.doi.org/10.1016/j.ajo.2005.03.057
5. Nussenblatt R.B, Palestine A.G, Chan C.C, Roberge F. Standardization of vitreal inflammatory activity in intermediate and posterior uveitis. Ophthalmology. 1985; 92: 467–71. http://dx.doi.org/10.1016/s0161-6420(85)34001-0
6. Tugal-Tutkun I, Cingu K, Kir N, et al. Use of laser flare-cell photometry to quantify intraocular inflammation in patients with Behçet's uveitis. Graefes Arch Clin Exp Ophthalmol. 2008; 246: 1169–77.
7. Yalcindag FN, Bingol Kiziltunc P, Savku E. Evaluation of intraocular inflammation with laser flare photometry in Behçet uveitis. Ocul Immunol Inflamm. 2017; 25: 41–5.
8. Mesquida M, Llorenç V, Fontenla JR, et al. Use of ultrawide-field retinal imaging in the management of active Behçet retinal vasculitis. Retina. 2014; 34: 2121–7.
9. Moon SW, Kim BH, Park UC, Yu HG. Inter-observer variability in scoring ultra-wide-field fluorescein angiography in patients with Behçet retinal vasculitis. Ocul Immunol Inflamm. 2017; 25(1): 20–8.
10. Davis JL, Madow B, Cornett J, et al. Scale for photographic grading of vitreous haze in uveitis. Am J Ophthalmol. 2010; 150: 637–41
11. Ozyazgan Y, Ucar D, Erdogan M, Ozguler Y, Hatemi G, Yurdakul S, et al. Factors associated with damage progression in Behçet's syndrome uveitis. Arthritis Rheumatol. 2018; 70 (suppl 10). https://acrabstracts.org/abstract/factors-associated-with-damage-progression-in-behcets-syndrome-uveitis/.
12. Cheon J.H, Han D.S, Park J.Y, Ye B.D, Jung S.A, Park Y.S, et al. Development, validation, and responsiveness of a novel disease activity index for intestinal Behcet's disease. Inflamm Bowel Dis. 2011; 17: 605–13.
13. Mumcu G, Inanc N, Taze A, Ergun T, Direskeneli H. A new mucocutaneous activity index for Behcet's disease. Clin Exp Rheumatol. 2014; 32(4 Suppl 84): S8–6.
14. Mumcu G, Sur H, Inanc N, Karacayli U, Cimilli H, Sisman N, et al. A composite index for determining the impact of oral ulcer activity in Behcet's disease and recurrent aphthous stomatitis. J Oral Pathol Med. 2009; 38(10): 785–91.

15. Senusi A, Higgins S, Fortune F. The influence of oral health and psychosocial well-being on clinical outcomes in Behcet's disease. Rheumatol Int. 2018; 38(10): 1873–83
16. Senusi A, Seoudi N, Bergmeier LA, Fortune F. Genital ulcer severity score and genital health quality of life in Behcet's disease. Orphanet J Rare Dis. 2015; 10: 117
17. Alibaz-Oner F, Aldag B, Aldag M, Unal AU, Mutiş A, Toptas T, et al. Post-thrombotic syndrome and venous disease-specific quality of life in patients with vascular Behçet's disease. J Vasc Surg Venous Lymphat Disord. 2016; 4(3):301–6
18. Siva A, Kantarci OH, Saip S, Altintas A, Hamuryudan V, Islak C, et al. Behçet's disease: diagnostic and prognostic aspects of neurologic involvement. J Neurol. 2001; 248:95–103.

ГЛАВА 8
ЛЕЧЕНИЕ БОЛЕЗНИ БЕХЧЕТА

ББ будучи, по сути, хроническим заболеванием, характеризуется обострениями и ремиссиями, во время которых тактика может меняться, но главное то, что терапия должна осуществляться фактически пожизненно, хотя и не всегда приводит к удовлетворительным результатам. Подчеркивается, что лечение в значительной степени зависит от проявлений и тяжести заболевания у каждого отдельного больного [1]. При этом следует учитывать и другие известные факты, например, заведомо плохой прогноз у мужчин, заболевших в возрасте до 25 лет.

Ранняя диагностика и адекватное лечение – главные условия, позволяющие уменьшить вероятность развития серьезных проявлений и осложнений ББ, таких как поражение ЦНС и полная потеря зрения.

В терапии ББ поражает широкий спектр применяемых препаратов, что во многом определяется многообразием клинических проявлений самого заболевания – от относительно легких до крайне тяжелых в прогностическом отношении симптомов и вариабельностью естественного течения ББ. Интересно, что эффективность только ограниченного числа препаратов, используемых при ББ была доказана в РКИ, в то время как применение подавляющего большинства других лекарств основывается на опыте, полученном в результате наблюдательных исследований [2, 3]. Проводимые до настоящего времени при ББ РКИ в основном касались терапии кожно-слизистых и офтальмологических проявлений, не затрагивая сосудистые, неврологические и желудочно-кишечные симптомы.

Рекомендации Европейской лиги по борьбе с ревматизмом (EULAR) по лечению ББ обновляются каждые 10 лет. Последняя редакция рекомендаций 2018 г. отличается от предыдущей пятью новыми общими принципами и одной дополнительной рекомендацией о хирургическом лечении поражения сосудов. Основополагающие принципы подчеркивают важность мультидисциплинарной совместной работы для оптимального ухода за пациентами и определяют цель лечения как быстрое подавление воспаления для предотвращения развития необратимого повреждения органов [4]. В 2019 г. в обзоре S.N. Esatoglu и G. Hatemi [5] рекомендации были обновлены с учетом последних данных по новым препарам.

В таблице 1 приведены основные подходы к медикаментозному лечению ББ, основанные на рекомендациях EULAR 2018 и Ассоциации ревматологов России (АРР) 2018 г. [6]

Таблица 1. Современные принципы терапии ББ [4-6]

	Принципы и рекомендации
Всеобъемлющие принципы	• ББ – хроническое заболевание, которое характеризуется чередованием обострений и ремиссий, и целью лечения ББ является быстрое подавление воспаления в период обострения, уменьшение числа рецидивов и предотвращение необратимых повреждений органов. • Для оптимального ведения больных ББ необходим мультидисциплинарный подход. • Лечение должно быть подобрано индивидуально в зависимости от возраста, пола, типа и тяжести органных поражений, а также предпочтений пациента. • Офтальмологические, сосудистые, неврологические и желудочно-кишечные проявления ББ могут ассоциироваться с более тяжелым прогнозом. • Проявления болезни могут улучшаться со временем у многих пациентов.

Кожно-слизистые проявления	• Для лечения язв слизистых рта и гениталий местно должны использоваться глюкокортикоиды (ГК). • Для профилактики рецидивов кожно-слизистых проявлений, в первую очередь, узловатой эритемы и язв гениталий, должен применяться колхицин. • Местные и/ или системные косметические средства, использующиеся при лечении *acne vulgaris*, дополнительно рекомендованы при папулопустулезных и/ или акнеподобных высыпаниях. • Язвы на ногах при ББ могут быть обусловлены хронической венозной недостаточностью или облитерирующим васкулитом, в связи с чем курация таких пациентов должна проводиться совместно с дерматологами и/ или сосудистыми хирургами. • В рефрактерных случаях следует назначать такие препараты как азатиоприн (АЗА), талидомид, интерферон-α (ИФН-α), ингибиторы фактора некроза опухоли-α (иФНО-α) и апремиласт.
Поражение глаз	• Лечение увеита у больных ББ требует тесного сотрудничества с офтальмологами, целью терапии является достижение и поддержание ремиссии. • Любой пациент с ББ и воспалительным поражением глаз, затрагивающим задний сегмент глаза, должен получать АЗА, циклоспорин (ЦсА), ИФН-α или иФНО-α*. ГК системно нужно назначать только в комбинации с АЗА или другим иммуносупрессантом. • При первичных или повторных эпизодах острого увеита, угрожающего потерей зрения, показаны высокие дозы ГК, иФНО-α* или ИФН-α. Дополнительно к системному лечению могут использоваться интравитреальные инъекции ГК у пациентов с односторонним обострением увеита.
Изолированный передний увеит	Системное назначение иммуносупрессантов показано пациентам с изолированным передним увеитом, имеющим плохие прогностические факторы – молодой возраст, мужской пол и ранний возраст начала ББ.
Острый тромбоз глубоких вен	В случае острого тромбоза глубоких вен при ББ применяются ГК и иммуносупрессанты, такие, как АЗА, циклофосфамид (ЦФ) или ЦсА.
Рефрактерный венозный тромбоз	Пациентам с рефрактерным к терапии венозным тромбозом показано лечение иФНО-α. Антикоагулянты могут быть назначены, если риск кровотечения низкий, а аневризмы легочной артерии исключены.
Поражение артерий	• Для лечения аневризм легочной артерии при ББ рекомендуются высокие дозы ГК и ЦФ. В рефрактерных случаях должны использоваться иФНО-α. У пациентов с легочным кровотечением или высоким риском кровотечения методом выбора является эмболизация артерий, а не открытая операция. • У пациентов с аневризмами периферических артерий или аорты консервативное лечение ГК и ЦФ должно предшествовать хирургическому вмешательству. В случае появления жизнеугрожающих симптомов показано оперативное лечение и стентирование артерий.
Поражение ЖКТ	Поражение ЖКТ при ББ должно быть подтверждено эндоскопическими и/ или другими методами визуализации. Следует исключить язвы, связанные с приемом НПВП, ВЗК и инфекции, такие как туберкулез.
Рефрактерное/ тяжелое поражение ЖКТ	• Срочная консультация хирурга необходима в случае перфорации, кишечной непроходимости и желудочно-кишечного кровотечения у пациента с ББ. • В период обострения поражения ЖКТ у больных ББ показано назначение ГК в сочетании с болезнь модифицирующими препаратами, такими как

	производные 5-аминосалициловой кислоты (сульфасалазин, месалазин) или АЗА. В тяжелых и/ или рефрактерных случаях должны назначаться иФНО-α* и/ или талидомид.
Поражение ЦНС	• При остром паренхиматозном поражении ЦНС при ББ должны назначаться высокие дозы ГК с последующим медленным их уменьшением, совместно с иммуносупрессантами, например, АЗА. Следует избегать назначения ЦсА у этих пациентов. • Моноклональные антитела к ФНО-α используются в качестве препаратов первой линии при тяжелом поражении ЦНС или у рефрактерных пациентов. • Первый эпизод тромбоза венозных синусов головного мозга требует применения высоких доз ГК с последующим медленным их снижением. Антикоагулянты следует назначать на короткий срок, при этом должен проводиться скрининг на вовлечение экстракраниальных сосудов.
Поражение суставов	• Пациентам с острым артритом при ББ показано, в первую очередь, лечение колхицином. • Острый моноартрит может купироваться внутрисуставным введением ГК. • В случае рецидивирующего или хронического артрита должны назначаться АЗА, ИФН-α или иФНО-α.

Примечание: *среди иФНО-α официально зарегистрирован по показаниям неинфекционный увеит (в том числе при ББ) и кишечная форма ББ адалимумаб (Хумира).

Глюкокортикоиды (ГК)

ГК широко используются при ББ с целью подавления воспалительного процесса, но еще в 1971 г. O'Duffy и соавт. [7] было обращено внимание на то, что и на фоне приема ГК возможны рецидивы, прогрессирование и даже появление новых симптомов ББ. ГК применяются в разных формах – от локальной до в/венной пульс-терапии, в зависимости от клинических проявлений, однако формальные данные об их эффективности отсутствуют. Дозировка ГК, как правило, подбирается эмпирически в зависимости от тяжести симптомов.

Местное применение кремов, содержащих ГК, может оказать паллиативное действие при язвах полости рта и гениталий. Внутрисуставные инъекции ГК могут быть полезны при артритах. В случае легкого течения переднего увеита ГК (преднизолон 1%, дексаметазон 0,1%, триамцинолон) назначаются в виде капель 3-6 раз в день. Интравитреальное введение ГК показано пациентам с односторонним обострением увеита как дополнение к системной терапии.

Каждому больному ББ с воспалительным процессом в задних сегментах глаз, первичным или рекуррентным острым увеитом, угрожаемым по потере зрения рекомендовано назначать высокие дозы ГК (преднизолон (ПРЕД)) 0,5-1 мг/кг/сут или метилпреднизолон (метилПРЕД) в эквивалентной дозе) внутрь. Пациентам с тяжелым увеитом, особенно при двустороннем поражении глаз, проводится пульс-терапия ГК (по 1 г метилпреднизолона в/венно 3 дня подряд). Пульс-терапия ГК используется и при внеглазных проявлениях ББ, таких как нейропсихические, поражение ЖКТ (острый живот, кровотечение), формирование аневризм легочных артерий, асептическом остром менингите и др. В последних случаях ГК сочетают с ЦсА или другими иммуносупрессивными препаратами (АЗА, циклофосфамидом (ЦФ)), ИФН-α или иФНО-α. ГК в виде монотерапии рассматривается только как паллиативное лечение.

Считается, что длительное применение высоких доз ГК следует избегать, особенно при вовлечении заднего сегмента глаза, поскольку может возникнуть стероидорезистентность, увеличивается риск тромбозов и ряда других побочных эффектов [8].

Эффективность ГК при ББ постоянно обсуждается в литературе, однако опубликована только одна статья, в которой приводятся данные РКИ, посвященного оценке эффективности в/мышечного применения метилпреднизолона-ацетата в дозе 40 мг каждые 3 недели в течение 27 недель в сравнении с плацебо в отношении слизисто-кожных проявлений ББ [9]. Авторы показали, что ГК в данном виде не оказывали положительного влияния на такие проявления ББ, как язвы гениталий и слизистой ротовой полости, псевдофолликулит и артрит. Отмечен положительный эффект данной терапии только в отношении узловатой эритемы у женщин с ББ.

Колхицин при ББ применяется с 1980 г. Если раньше препарат использовался как первое средство почти при всех проявлениях ББ, в настоящее время он используется для начального лечения слизисто-кожных проявлений и артрита с формальными доказательствами, полученными в трех РКИ [2, 5]. В первом исследовании участвовали 35 пациентов с ББ с преимущественно слизистыми проявлениями, которые получали либо 1,5 мг колицина в день, либо плацебо в течение 24 недель [10]. Колхицин в данном исследовании показал свое преимущество только в отношении узловатой эритемы и суставных проявлений ББ. Второе двойное слепое РКИ включало 116 пациентов с активными слизисто-кожными проявлениями, которые в течение 2 лет получали либо колхицин (1-2 мг/сут с учетом массы тела), либо плацебо [11]. В результате было показано, что колхицин превосходит плацебо при лечении язв гениталий, узловатой эритемы и артрита у женщин и только при артрите у мужчин. Пациенты, участвовавшие в исследовании, были повторно оценены 15 лет спустя [12]. Результаты показали, что непрерывное применение колхицина не оказывало существенного эффекта на течение ББ, поскольку оно не снижало потребность в иммуносупрессивных препаратах при поражении других систем органов. Иранское РКИ, как и предыдущие турецкие работы, касалось 169 пациентов с ББ без поражения основных органов и показало превосходство колхицина над плацебо в снижении общей активности болезни без существенных различий между мужчинами и женщинами [13].

Основной механизм действия колхицина определяется его способностью связываться с α/β-субъединицами белка тубулина, что приводит к блокированию сборки и полимеризации микротрубочек – ключевых компонентов цитоскелета. Это, в свою очередь, вызывает многочисленные нарушения функциональной активности в первую очередь миелоидных и эндотелиальных клеток: митоза, миграции, деления, фагоцитоза, внутриклеточного транспорта, функции ионных каналов, синтеза цитокинов, хемокинов и экспрессии молекул адгезии. На клеточном уровне колхицин ингибирует хемотаксис нейтрофилов, их адгезию, мобилизацию и рекрутирование в зону воспаления, синтез супероксидных радикалов и др. Важным последствием нарушения полимеризации микротрубочек является подавление активации фермента каспазы-1 – компонента NLRP3 (nucleotide-binding domain, leucine-rich-containing family, pyrin domaincontaining-3, или Nod-like receptor protein 3) инфламмасомы, которая регулирует образование интерлейкина 1β (ИЛ-1β) из неактивного предшественника – про-ИЛ-1β. ИЛ-1β, в свою очередь, регулирует реакции врожденного иммунитета, в том числе синтез других «провоспалительных» медиаторов (ИЛ-6, ИЛ-8), активацию «иммунных» клеток, обладает многочисленными метаболическими и деструктивными эффектами [14].

Иммуносупрессивные препараты при ББ используются многие годы, в первую очередь это – ЦФ (с 1969 г.), АЗА (с 1974 г.) и ЦсА (с 1988 г.).

Азатиоприн (АЗА) (иммуносупрессант из группы антиметаболитов) – является наиболее часто назначаемым иммуносупрессивным средством при ББ на сегодняшний

день, поскольку эффективность его при оценке длительного прогноза подтверждена в РКИ, показавших, что раннее назначение АЗА уменьшает частоту рецидивов и подавляет воспаление при увеите, особенно заднем, эффективно в отношении язв гениталий, артрита, сосудистых и неврологических проявлениях [15, 16]. В нашей недавней работе, оценивающей эффективность различных схем иммуносупрессивной терапии увеита у 531 российского пациента с ББ, прослеженного в среднем в течение 14 лет, было показано, что АЗА является наиболее эффективным препаратом как для купирования внутриглазного воспаления, так и для снижения общей активности ББ [17]. Большинство авторов подчеркивают не только эффективность, но и безопасность препарата при длительном применении.

Обычная доза АЗА составляет 1-2,5 мг/кг/сут (не более 200 мг/сут), и для начала полного эффекта требуется в среднем 3 месяца. Часто АЗА назначают одновременно с иФНО-α, но некоторые исследования продемонстрировали отсутствие преимуществ такой комбинации препаратов [18]. Необходимо помнить об усилении риска миелосупрессии при комбинации АЗА с ИФН-α [19].

Циклоспорин А (ЦсА) один из наиболее мощных лекарственных препаратов с селективной иммуносупрессивной активностью, который используется не только в трансплантологии, но и в фармакотерапии многих иммуновоспалительных заболеваний человека. Основными клетками-мишенями для ЦсА являются CD4-Т лимфоциты, активация которых лежит в основе развития иммунного ответа [20].

В лечении увеитов, в том числе при ББ, ЦсА применяется с 1983 г. Основой для использования препарата в лечении увеита послужили экспериментальные данные R. Nussenblatt и соавт. [21], согласно которым, ЦсА оказался способным подавлять рецидивирующий аутоиммунный увеоретинит.

Эффективность ЦсА при ББ продемонстрирована во многих РКИ чаще в сочетании с другими препаратами, в частности, ГК, хлорамбуцилом [22, 23] и колхицином [24].

Препарат чаще назначается при поражении глаз, при этом показано уменьшение частоты и тяжести обострений, в результате чего улучшается зрительная функция [23 - 25]. При этом лечении одновременно уменьшаются и другие проявления ББ – слизистокожные [25], суставные и язвы гениталий [24]. Отмечена эффективность ЦсА в отношении тромбофлебита [26]. В российской когорте пациентов с ББ также было продемонстрировано, что ЦсА, наряду с АЗА, является наиболее эффективным иммуносупрессантом для купирования внутриглазного воспаления и снижения общей активности ББ [17].

ЦсА назначается главным образом в дозе 5 мг/кг/сут перорально, при достижении эффекта – доза может быть уменьшена до 3 и даже до 1 мг/кг/сут. При полной отмене препарата, как правило, возникает обострение увеита [27]. Важно помнить, что одновременное назначение ЦсА и АЗА может приводить к снижению концентрации в крови ЦсА и уменьшению его эффективности [28].

Длительное применение ЦсА в ряде случаев может быть ограничено из-за побочных эффектов, среди которых: неврологические, гирсутизм, гиперплазия десен, желудочно-кишечные расстройства, нефротоксичность, повышение артериального давления [2, 3, 29].

Особого внимания требует ЦсА - ассоциированная обратимая нефротоксичность, в связи с чем необходим строгий контроль за почечной функцией (определение креатинина и клубочковой фильтрации каждые 6 недель), также требуется мониторинг клинического анализа крови и функции печени [29].

Рекомендовано избегать назначения ЦсА пациентам с ББ и текущими или перенесенными неврологическими расстройствами в связи с потенциально нейротоксическим эффектом препарата. При появлении у пациентов с ББ неврологических симптомов, предположительно связанных с паренхиматозным поражением ЦНС, ЦсА должен быть отменен [30].

Циклофосфамид (ЦФ) – быстродействующий алкилирующий цитотоксический препарат. Наиболее эффективным ЦФ при ББ считается в случае выявления артериальных аневризм, в первую очередь – аневризм легочной артерии. Таким пациентам показана индукционная терапия высокими дозами внутривенных ГК в сочетании с ЦФ с последующим ежемесячным внутривенным введением ЦФ по 1000 мг. в течение года, и «переходом» на введение ЦФ раз в 2 месяца в течение второго года [4, 6, 31]. Показано также, что предоперационное лечение ЦФ и ГК легочных аневризм снижает риск рецидивов и послеоперационных осложнений [32]. Ежемесячная пульс-терапия ЦФ в дозе 500-1000 мг в течение 6-12 мес. при хорошей переносимости препарата показана пациентам с тромбозом крупных вен и артерий [4-6]. Некоторым пациентам с тяжелым паренхиматозным поражением ЦНС также показано назначение ЦФ (по 600 мг/м^2 поверхности тела – внутривенно капельно в 1-й, 2-й, 4-й, 6-й, 8-й день, затем каждые 2 месяца не менее 12 месяцев [33]) (дозы, режим введения и длительность лечения ЦФ зависят от тяжести состояния, клинического эффекта и переносимости).

Известны побочные эффекты ЦФ (развитие геморрагического цистита, легочного фиброза и др.), но, поскольку контролируемые исследования ЦФ у больных ББ не проводились, то и точных сведений относительно частоты этих отрицательных эффектов нет.

Апремиласт (АПР) - пероральный ингибитор фосфодиэстеразы 4 (ФДЭ4), который является представителем нового класса малых молекул (блокаторов сигнальных путей) в лечении ББ. АПР ингибирует внутри клетки специфический фермент ФДЭ4, что ведет к подавлению воспалительной реакции засчет снижения продукции ФНО-α, ИЛ-12, ИЛ-23, ИЛ-17, ИЛ-22 и других провоспалительных цитокинов, а также изменения уровней некоторых противовоспалительных цитокинов, например, ИЛ-10. В клинической практике обычно АПР назначают пациентам, которым терапия генно-инженерными биологическими препаратами (ГИБП) не может быть применена по каким-либо причинам (инфекции, особенности введения ГИБП). АПР может быть назначен рано больным с коморбидными заболеваниями (например, риск гепатотоксичности у больных ББ).

Эффективность АПР при лечении язв полости рта при ББ была проверена в двойном слепом плацебо-контролируемом исследовании 2-й [34] и 3-й фазы [35]. В РКИ 3-й фазы [35] «RELIEF» приняло участие 207 взрослых пациентов с ББ с активными язвами в полости рта, ранее получавших по крайней мере один небиологический препарат. Согласно полученным результатам, использование лекарственного средства позволило добиться снижения боли в области язв на 42,7 пункта по сравнению с исходным уровнем. При приеме плацебо болевые ощущения снижались на 18,7 пункта. Среди побочных эффектов, связанных с приемом апремиласта, чаще всего встречались диарея, тошнота, головная боль и инфекции верхних дыхательных путей. В 2021 г. управление по санитарному надзору за качеством пищевых продуктов и медикаментов США (Food and Drug Administration, FDA), опираясь на результаты РКИ 3-й фазы «RELIEF» [35], одобрило препарат Отесла / Otezla (апремиласт / apremilast) для лечения язв в полости рта у взрослых пациентов, страдающих ББ.

Согласно последним публикациям, АПР эффективен в отношении уменьшения количества язв, боли при язвах полости рта, а также уменьшает время заживления язв и поддерживает ремиссию стоматита [36, 37]. Он также оказался эффективен в отношении язв на гениталиях, при поражении кожи и суставов, резистентных к терапии колхицином и другими иммуносупрессантами, но его эффективность при тяжелых органных поражениях при ББ до сих пор неизвестна [38, 39]. Кроме того, около 30% пациентов отменяют препарат в связи с нежелательными явлениями [37-39]. В исследовании M. Vieira и соавт. [38] отмечена высокая частота нежелательных явлений (66%) на фоне терапии АПР в реальной клинической практике. Основными нежелательными явлениями были диарея (38%), тошнота (34%) и головная боль (32%).

Недавнее наблюдательное исследование L. Hirahara и соавт. [40] продемонстрировало эффективность сочетанной терапии АПР с колхицином в течение 3 месяцев в отношении афтозного стаматита.

Рекомендовано применять АПР по 30 мг 2 раза в день, утром и вечером, с интервалом примерно 12 часов при ББ. Согласно инструкции, следует осуществлять начальное титрование дозы препарата в соответствии со схемой, приведенной в таблице 2.

Таблица 2. Схема дозирования АПР

День 1	День 2		День 3		День 4		День 5		День 6 и далее	
утро 10 мг	утро 10 мг	вечер 10 мг	утро 10 мг	вечер 20 мг	утро 20 мг	вечер 20 мг	утро 20 мг	вечер 30 мг	утро 30 мг	вечер 30 мг

Другие иммуносупрессанты

Микофенолата мофетил (ММФ) у больных ББ может использоваться при рефрактерном паренхиматозном поражении ЦНС и рефрактерных слизисто-кожных проявлениях, однако в последнем случае эффективность данного препарата спорна [41-43]. Рекомендуемый режим дозирования ММФ – 1 г – 2 р/день [41].

Метотрексат может применяться в дозе 5-15 мг в неделю, как правило при резистентных суставных и слизисто-кожных проявлениях ББ. Показана эффективность метотрексата при поражении глаз и прогрессирующем поражении нервной системы [44, 45].

Хлорбутин (лейкеран) оказался эффективным при лечении паренхиматозного поражения ЦНС и увеита в неконтролируемых исследованиях, однако серьезные нежелательные явления, преимущестенно хромосомные аномалии и гематологические злокачественные новообразования, привели к тому, что данный препарат не рекомендован к использованию в последние годы [46 - 48].

Талидомид (не зарегистрирован в Российской Федерации)

Считается, что талидомид оказывает свое иммуносупрессивное действие в основном за счет блокады ФНО-α и ингибирования NF-κb [49, 50]. Длительное время препарат был запрещен к использованию в связи с выраженной тератогенностью. С 1998 г. FDA разрешено применение талидомида при проказе, множественной миеломе и некоторых других тяжелых онкологических заболеваниях.

В единственном двойном слепом, плацебо контролируемом РКИ оценивалась эффективность двух разных доз талидомида (100 мг/сут и 300 мг/сут) у 96 пациентов мужского пола с ББ, имеющих активные слизисто-кожные проявления без поражения основных органов [51]. Талидомид оказался не только эффективен при лечении афтозного стоматита, генитальных язв и поражений кожи по типу фолликулита, но также предотвращал появление новых язв полости рта и гениталий в течение 24 недель исследования. Эффект талидомида возникал быстро и сохранялся на протяжении всего исследования, но вскоре после прекращения приема талидомида симптомы возобновлялись. Не выявлено существенной разницы между двумя дозами талидомида в отношении эффективности, но седативный эффект был более частым при более высокой дозе. Согласно ретроспективному исследованию, талидомид может быть также эффективен у пациентов с тяжелым поражением ЖКТ, невосприимчивых к АЗА, но успешное применение иФНО-α в последние годы значительно сократило необходимость применения этого потенциально опасного препарата по данному показанию [52].

Производные 5-аминосалициловой кислоты (сульфасалазин (2 г/день)/ месалазин (2-4 г/день)) при ББ показаны при легком и умеренном поражении ЖКТ [53, 54].

Интерферон–альфа (ИФН-α) – представляет собой плейотропный цитокин, обладающий иммуномодулирующими, противовирусными и антипролиферативными свой-

ствами. Препарат в виде двух рекомбинантных изотипов (ИФН-α2a и ИФН-α2b), одобрен для лечения вирусного гепатита С и некоторых гематологических и солидных злокачественных новообразований. В 1986 г. D. Tsambaos и соавт. [55] предложили использовать ИФН-α для лечения тяжелых, устойчивых к лечению форм ББ, в связи с возможным вирусным генезом ББ. Они лечили трех пациентов высокими дозами препарата (9-12 миллионов единиц внутримышечно ежедневно) в течение 11-16 дней. Полная ремиссия была достигнута у всех, за исключением глазных проявлений у одного пациента. В 2004 г. I. Kötter и соавт. [56], опубликовали мета-анализ, касающийся всех исследований по применению ИФН-α при ББ, в который вошли 338 пациентов с ББ, 215 из которых имели поражение глаз. Авторы сделали вывод, что ИФН-α обладает высокой эффективностью в отношении всех проявлений ББ, особенно при поражении глаз с васкулитом сосудов сетчатки. ИФН-α2a оказался более эффективным, чем ИФН-α2b. В последние 10 лет появились публикации, касающиеся возможности длительной безлекарственной ремиссии после курса терапии ИФН-α у больных ББ. В работе C.M. Deuter и соавт. [57] показано, что у 53 пациентов с тяжелым рефрактерным увеитом в 98% случаев был получен положительный эффект терапии, а 50% пациентов после прекращения лечения находились в ремиссии не менее 45,9 месяцев. E. Diwo и соавт. [58] также отметили, что 76% пациентов с ББ после отмены ИФН-α находились в безмедикаментозной ремиссии в среднем в течение 5,05 лет. В исследованиях приводятся разные схемы применения ИФН-α: от 3 до 16 млн. МЕ 1-3 раза в неделю или 6 млн. МЕ в день в течение месяца, с постепенным снижением дозы. Препарат может использоваться в комбинации с низкими дозами ГК.

Несмотря на хорошую эффективность, терапия ИФН-α часто сопровождается нежелательными явлениями, частота и выраженность которых зависят от дозы и режима применения. Наиболее частыми нежелательными явлениями у пациентов с ББ были: лихорадка в начале лечения (80%), лейкопения (40%), депрессия (8%), алопеция (10%), артралгия/ фибромиалгия (10%), потеря веса (10%), покраснение в месте инъекции (10%), образование аутоантител (16%) или развитие аутоиммунных заболеваний (в основном тиреоидита) и псориаза (4–6%) [59].

Генно-инженерные биологические препараты (ГИБП)

Ингибиторы ФНО-α

ФНО-α относится к основным провоспалительным цитокинам, имеющим важное патогенетическое значение при ББ, а его ингибирование приводит к уменьшению выраженности практически всех клинических проявлений. Первая публикация по применению иФНО-α при ББ появилась в 2001 г. [60], в России работа, посвященная эффективности инфликсимаба (ИНФ) у больных ББ, была опубликована в 2005 г. [61]. В 2011 г. A. Arida и соавт. [62] суммировали все данные по применению иФНО-α при ББ в обзоре, который включил 369 пациентов. Большинство пациентов получали ИНФ. Причиной назначения иФНО-α в основном были рефрактерные к стандартному лечению случаи поражения глаз, сосудов, ЦНС, ЖКТ. Отмечена высокая эффективность данной терапии с полным разрешением симптоматики в 67-100% случаев и длительной ремиссией увеита после отмены ИНФ в 40%. С 2011 г. стало появляться больше работ по сравнительной эффективности различных иФНО-α при ББ, преимущественно при поражении глаз. В 2015 г. H. Vallet и соавт. [63] опубликовали данные многоцентрового исследования эффективности ИНФ (62% пациентов), адалимумаба (АДА) (30% пациентов), этанерцепта (ЭТЦ) (7,3% пациентов) и голимумаба (0,8% пациентов) у 124 пациентов с рефрактерными проявлениями ББ. 50,7% больных полностью ответили на терапию, 39,7% имели частичный ответ, при этом «ответчиками» чаще были пациенты с поражением глаз (96,3%), в отличие от больных с другими клиническими проявлениями (88%). Среди экстраокулярных проявлений наиболее эффективны иФНО-α были при поражении ЦНС (92,3% ответили на лечение) и наименее – при поражении суставов (77%). Не отмечено существенной разницы между эффективностью ИНФ и АДА. В 2017 г. турецкие исследователи сравнили 57 пациентов с

ББ увеитом, получавших ИНФ до и после 2013 г. (с 2003 до 2015 гг) [64]. После 2013 г. отмечено более ранее назначение ИНФ, практически сразу после возникновения увеита, что оказалось более эффективным как в отношении урежения числа обострений увеита, так и в отношении сохранения остроты зрения. Интересна также работа V. Calvo-Rio и соавт. [65], которые оценили эффективность ИНФ и АДА у 124 пациентов с ББ-увеитом, резистентных к терапии ЦсА, АЗА, метотрексатом и пульс-терапией метилпреднизолоном. В большинстве случаев иФНО-α назначались на фоне терапии данными иммуносупрессантами. Через год 67,7% пациентов достигли полной ремиссии увеита. Учитывая высокую эффективность ИНФ и АДА у больных ББ с увеитом Американское Общество по Увеитам (American Uveitis Society) еще в 2014 г. рекомендовало использовать иФНО-α (ИНФ и АДА) при обострении увеита у больных ББ как препараты первого и второго ряда, позволяющие использовать более низкие эффективные дозы ГК [66]. В 2016 г. было проведено 2 РКИ – «VISUAL I» и «VISUAL II», оценивающие эффективность АДА у пациентов с неинфекционным увеитом, в которые вошли и пациенты с ББ [67, 68]. На основании данных, полученных в этих исследованиях, АДА был одобрен для лечения неинфекционных увеитов, включая ББ. Проводились также работы, продемонстрировавшие, что взаимопереключение между ИНФ и АДА возможно и приводит к хорошему результату в случае неэффективности или непереносисмости одного из препаратов [69-71].

Эффективность иФНО-α, преимущественно ИНФ и АДА, показана также при поражении ЦНС, ЖКТ, аневризмах легочных артерий и других сосудистых провлениях [72-86]. Большинство пациентов, помимо иФНО-α получали иммуносупрессанты, преимущественно метотрексат и АЗА, а в случае поражения ЖКТ – производные 5-аминосалициловой кислоты. В Японии ИНФ и АДА официально одобрены для лечения кишечной формы ББ [87].

Согласно рекомендациям EULAR и Российским клиническим рекомендациям, иФНО-α должны назначаться в случаях тяжего поражения глаз, ЦНС, ЖКТ и сосудов, а также при неэффективности стандартных иммуносупрессантов и ГК [4, 6]. Предпочтение отдается ИНФ и АДА. В связи с известными данными о недостаточной эффективности ЭТЦ у пациентов с ВЗК и в случае увеита, ассоциированного со СпА, а также в связи со случаями развития увеита уже на фоне терапии ЭТЦ, назначать данный препарат пациентам с офтальмологическими и кишечными проявлениями ББ следует с осторожностью [88].

Большинство исследователей использовали ИНФ в дозе 5 мг/кг каждые 4-6 недель, в случае недостаточной эффективности препарата доза увеличивалась до 10 мг/кг. АДА назначался в стандартной дозировке – 40 мг подкожно каждые 2 недели.

При ББ с хорошей эффективностью (94,1%) возможно применение и других иФНО-α (голимумаб, цертолизумаба пэгол), преимущественно в случаях, рефрактерных к ИНФ и АДА [89, 90]. Назначение цертолизумаба пэгола является предпочтительным у беременных пациенток с активной ББ, требующей применения иФНО-α, так как данный препарат не проникает через фето-плацентарный барьер [91, 92].

В отличие от ИФН-α, ремиссия после отмены иФНО-α длиться не более 2 месяцев [93-95].

Основными нежелательными явлениями, связанными с терапией иФНО-α являются инфекционные осложнения и реактивация латентной туберкулезной инфекции. Описаны также развитие псориаза кожи, СКВ-подобного аутоиммунного синдрома, демиелинизирующей лейкоэнцефалопатии, напоминающей рассеянный склероз [96].

В последние годы в связи с появление биосимиляров оригинальных иФНО-α встает вопрос об их эквивалентности. В работе 2017 г. F. Cantini и соавт. [97] показали быстрое снижение эффективности терапии при переходе на биосимиляр ИНФ у 3 пациентов с ББ. В более позднем турецком исследовании E. Dincses и соавт. [98] отметили хорошую эффективность и переносимость биосимиляра ИНФ с ремиссией более 16 месяцев у 6 пациентов с ББ. Иранская работа 2021 г. M. Soheilian и соавт. [99] продемонстрировала хоро-

шую эффективность и переносимость биосимиляра АДА при офтальмологических проявлениях у 48 пациентов с ББ.

Ингибиторы ИЛ-1

Ингибиторы (и)ИЛ-1 в ревматологии одобрены для лечения РА и аутовоспалительных заболеваний. Эффективность иИЛ-1 (анакинры и канакинумаба) у пациентов с ББ изучалась в нескольких многоцентровых ретроспективных исследованиях [100-102]. Во всех работах отмечена хорошая эффективность иИЛ-1, преимущественно в отношении офтальмологических проявлений ББ. L. Cantarini и соавт. [103] при назначении анакинры пациентам с неэффективностью иФНО-α отметили быстрый эффект препарата через 1-2 недели, однако практически у всех пациентов в среднем через 29 недель было отмечено обострение преимущественно слизисто-кожных проявлений ББ. Напротив, в пилотном исследовании P.C. Grayson и соавт. [104] показали, что 2 из 6 пациентов, получавших анакинру по поводу слизисто-кожных проявлений ББ достигли полной ремиссии, 2 – частичной, а при увеличении дозы препарата до 200 мг/сут его эффективность в отношении афтозного стоматита и язв гениталий значимо улучшалась. G. Emmi и соавт. [100] отметили, что в целом 41% (11 из 27) пациентов, получавших анакинру не смогли продолжить терапию. Причинами прекращения лечения были нежелательные явления у четырех пациентов, снижение эффективности у трех, потеря эффективности у двух и низкая комплаентность двух пациентов. Через 24 месяца только 26,3% пациентов по-прежнему получали анакинру и 40,6% - канакинумаб.

Показаниями к назначению канакинумаба у больных ББ в большинстве описанных в литературе случаях были тяжелые, рефрактерные к стандартной терапии и иФНО-α проявления, такие как увеит, поражение сосудов и ЖКТ. В некоторых случаях для достижения клинического эффекта потребовалось более частое введение стандартной дозы препарата – 150 мг каждые 6 недель вместо 8 недель [105-108].

Ингибиторы ИЛ-6

Ингибиторы ИЛ-6, в первую очередь тоцилизумаб (ТЦЗ), в ревматологии одобрены для лечения РА, ювенильного идиопатического артрита и гигантоклеточного артериита. РКИ по изучению иИЛ-6 при ББ не проводилось, однако опубликовано достаточное количество статей, посвященных описанию случаев успешной терапии ТЦЗ пациентов с ББ. В 2020 г. M. Akiyama и соавт. [109] опубликовали систематический обзор, в котором суммировали все опубликованные данные по эффективности ТЦЗ при ББ, основанные на результатах терапии 47 пациентов. Наиболее эффективным ТЦЗ оказался в отношении симптомов тяжелого, обычно рефрактерного к иФНО-α, паренхиматозного поражения ЦНС, глаз и сосудов, а также у 2-х пациентов с вторичным амилоидозом. Назначение ТЦЗ позволило снизить поддерживающую дозу ГК, а в некоторых случаях полностью их отметить – ремиссии без ГК удалось добиться у 11 из 21 пациента с увеитом и у 3 из 6 пациентов с неврологическим поражением. Однако ТЦЗ оказался недостаточно эффективным в отношении других симптомов ББ – слизисто-кожных, суставных и при поражении ЖКТ, а в некоторых случаях приводил к ухудшению слизисто-кожных симптомов. ТЦЗ при ББ используется в стандартных дозировках – 162 мг/неделю пожкожно или 8 мг/кг внутривенно каждые 4 недели.

Ингибиторы ИЛ-12/ 23

К ингибиторам ИЛ-12 и ИЛ-23 относится устекинумаб, который одобрен для лечения псориаза и псориатического артрита. Описанные в литературе случаи назначения устекинумаба пациентам с ББ касаются рефрактерных к стандартной терапии и терапии другими ГИБП слизисто-кожных проявлений. В многоцентровом проспективном открытом исследовании была изучена эффективность устекинумаба у 30 пациентов со слизисто-кожными проявлениями ББ, резистентными к терапии колхицином [110]. Устекинумаб

назначался в дозе 90 мг подкожно при включении, через 4 недели и затем каждые 12 недель. Полный ответ на терапию был достигнут у 60% пациентов на 12 неделе и 88,9% - на 24 неделе наблюдения.

Ингибиторы ИЛ-17

Моноклональные антитела к ИЛ-17А – секукинумаб, одобрены для лечения псориаза, псориатического артрита и АС. G. Di Scala и соавт. [111] описали 5 пациентов с ББ, которым был назначен секукинумаб в связи с рефрактерными к стандартной терапии и одному иФНО-α слизисто-кожными и суставными проявлениям. 4 из 5 пациентов удовлетворяли также критериям АС и получали секукинумаб подкожно в дозе 150 мг/месяц, 1 пациент, помимо ББ, соответствовал критериям псориатического артрита и получал препарат в дозе 300 мг/месяц. Пациент, получавший секукинумаб в дозе 300 мг/месяц, достиг полного ответа через 3 месяца, и ответ сохранялся в течение всех 9 месяцев наблюдения. Среди 4 пациентов, получавших секукинумаб в дозе 150 мг/месяц, двое достигли полного ответа на 6-м месяце, но у одного случился рецидив. Этот пациент и двое других, которые не достигли полного ответа на 6-м месяце, были переведены на секукинумаб в дозе 300 мг/месяц. В течение 3 месяцев после увеличения дозы все три пациента достигли полного ответа. Авторы сделали вывод, что секукинумаб в дозе 300 мг/месяц эффективен у пациентов со слизисто-кожными проявлениями и вовлечением суставов.

Эффективность секукинумаба в отношении увеита у 124 больных ББ изучалась в исследовании SHIELD [112], в котором пациенты, помимо стандартной терапии, получали препарат в дозе 300 мг или плацебо каждые 2 недели или раз в месяц в течение 24 недель. Результаты данного исследования были неудовлетворительными - среднее число обострений увеита в группах, получавших препарат не отличалось или было больше (7,7 и 11), чем в группе плацебо (7,7). Кроме того, описаны парадоксальные случаи развития ББ у пациентов, получавших секукинумаб в связи псориазом и АС [113, 114].

Ритуксимаб

Ритуксимаб (РТМ) представляет собой химерное моноклональное антитело, обладающие специфичностью к CD20 антигену, экспрессирующемуся исключительно на В-лимфоцитах. Препарат одобрен для лечения РА и АНЦА-ассоциированных васкулитов. При ББ применяется крайне редко. В 2010 г. F. Davatchi и соавт. [115] опубликовали результаты РКИ, в котором показали сравнимую с ЦФ умеренную эффективность РТМ у пациентов с ББ в отношении рефрактерного увеита и значимое снижение общей активности ББ в группе РТМ. Опубликовано также несколько сообщений об эффективности РТМ при тяжелых неврологических проявлениях ББ, включая опухолевидные поражения и поперечный миелит, резистентных к терапии ЦФ или иФНО-α [116-118].

Алемтузумаб

Алемтузумаб относится к гуманизированным IgG1 каппа моноклональным антителам, специфически связывающимся с гликопротеином CD52, который экспрессируется на поверхности нормальных и малигнизированных В- и Т-лимфоцитов крови. Одобрен для лечения хронического лимфобластного лейкоза. В 2003 г. C.M. Lockwood и соавт. [119] опубликовали результаты терапии алемтузумабом 18 пациентов с тяжелой активной ББ. Препарат назначался в начальной дозе 134 мг/день внутривенно и постепенно доза увеличивалась по 10-40 мг ежедневно. Через 6 месяцев терапии 72% пациентов находились в ремиссии, поддерживающая доза ГК была существенно снижена. В среднем через 25 месяцев у 7 пациентов (39%) возникло обострение ББ. В 2015 г. в статье A.J. Mohammad и соавт. [120] обобщили 20-летний опыт курсового лечения алемтузумабом 32 пациентов с различными проявлениями ББ, включая поражение глаз, сосудов, ЦНС, ЖКТ, рефрактерных как минимум к 1 иммуносупрессивному препарату или 1 ГИБП. Для лечения использовали 3 режима дозирования препарата – 134, 95 и 60 мг/день, иммуносупрессивные пре-

параты были отменены. После первого курса алемтузумаба 84% пациентов полностью или частично ответили на лечение. 83% всех курсов терапии закончились полной или частичной ремиссией вне зависимости от режима дозирования. У 83,6% пациентов обострения не было втечение 6 месяцев, у 52,8% - втечение года, и число пациентов без обострений было выше в группах, получавших более высокие дозы препарата. У 27% пациентов отмечались слабые и умеренные инфузионные реакции, у 25% - вторичный гипотиреоз.

Даклизумаб

Даклизумаб представляет собой гуманизированное моноклональное антитело против CD25, альфа-цепи рецептора ИЛ-2. Препарат был одобрен в Европе для лечения отторжения трансплантата после трансплантации органов, но разрешение было отозвано фармацевтической компанией в 2009 г. Также проводятся исследования по изучению эффективности препарата у пациентов с ВЗК, неинфекционными увеитами и рассеянным склерозом. В 2007 г. R. Buggage и соавт. [121] опубликовали данные РКИ по изучению эффективности даклизумаба у 17 пациентов ББ с увеитом. Препарат назначался на фоне стандартной иммуносупрессивной терапии в дозе 1 мг/кг внутривенно каждые 2 недели в течение 6 недель, а затем каждые 4 недели. В среднем через 15 месяцев от начала терапии острота зрения оставалась стабильной у всех пациентов, но средняя частота обострений увеита за этот период была выше в группе даклизумаба, чем в группе плацебо. Авторы делают вывод, что даклизумаб не имеет преимущества по сравнению со стандартными иммуносупрессантам для лечения увеита больных ББ.

В 2021 г. в статье F. Alibaz-Oner и H. Direskeneli обобщили современные подходы к терапии ББ, в том числе появившиеся уже после принятия рекомендаций EULAR 2018 г. (таблица 3), и сделали вывод, что несмотря на то, что стандартные иммуносупрессанты и ГИБП в настоящее время эффективно используются для подавления воспаления при ББ, все еще существует неудовлетворенная потребность в четких терапевтических стратегиях в лечении различных проявлений заболевания. Для оптимизации лечения ББ необходимы дальнейшие контролируемые исследования с новыми ГИБП, антикоагулянтами, а также при совместном применении иммуносупрессантов и ГИБП [122].

Таблица 3. Современные подходы к терапии различных клинических проявлений ББ (дополнение к рекомендациям EULAR 2018 г.) [122]:

Клинические проявления ББ	Препараты первой линии	Препараты второй линии	Экспериментальные препараты
Кожно-слизистые	Колхицин ГК (низкие дозы внутрь/ местно)	Азатиоприн Апремиласт иФНО-α ИФН-α	иИЛ-1 Устекинумаб Секукинумаб
Поражение суставов	Колхицин Производные 5-аминосалициловой кислоты Метотрексат	иФНО-α ИФН-α	иИЛ-1 Сукукинумаб
Поражение глаз	Азатиоприн Циклоспорин А	иФНО-α ИФН-α	Тоцилизумаб
Поражение сосудов	Азатиоприн (венозные/ артериальные) Цисклоспорин А (венозные) Циклофосфамид (артериальные)	иФНО-α ИФН-α	Тоцилизумаб
Поражение ЦНС	Азатиоприн	иФНО-α	Тоцилизумаб

	Микофенолата мофетил	ИФН-α Циклофосфамид	
Поражение ЖКТ	Производные 5-аминосалициловой кислоты	иФНО-α	иИЛ-1 Тоцилизумаб

Примечание: режим дозирования: колхицин 0,5–2 мг/сут; азатиоприн 2-2.5 мг/кг/сут, ГК - низкие дозы-5-10 мг/сутки преднизолона; производные 5-аминосалициловой кислоты (сульфасалазин/ месалазин) 0,5–3 г/сут, метотрексат 5-25 мг/неделю; циклофосфамид 0,5–1 г/месяц; циклоспорин А 3-5 мг/кг/сут; микофенолата мофетил 0.5–3 г/сут; апремиласт 60 мг/сут; ИФН-α 3-9 млн МЕ/3-7 раз/нед.; иФНОα: инфликсимаб 3-10 мг/кг/каждые 4-8 недель внутривенно; адалимумаб 40 мг/ раз в 1-2 недели подкожно; иИЛ-1: анакинра 100-200 мг/день подкожно; канакинумаб 150-300 мг каждые 2-4 недели подкожно; тоцилизумаб 4-8 мг/кг каждые 4 недели внутривенно или 162 мг/неделю подкожно; устекинумаб 45-90 мг/каждые 4-8 недель подкожно; секукинумаб 150-300 мг/каждые 4-8 недель подкожно.

Антикоагулянты

Тромбозы у пациентов с ББ обусловлены, в первую очередь, воспалением сосудистой стенки и не связаны с первичным нарушением коагуляционных механизмов. Вопрос о необходимости назначения антикоагулянов больным ББ с тромбозом остается не решенным и крайне противоречивым. Мета-анализ трех ретроспективных исследований, в которых изучалась эффективность иммуносупрессантов и/ или антикоагулянтов в отношении профилактики повторных тромбозов у больных ББ показал, что постоянный приём иммуносупрессантов снижает риск повторных тромбозов, в то время как применение антикоагулянтов не влияет на этот риск [4]. Польза антикоагулянов в отношении уменьшения выраженности постромботического синдрома также не однозначна. В работе E. Seyahi и соавт. [123] отмечено, что риск развития постромботического синдрома у пациентов с тромбозом, получавших антикоагулянты, меньше. В то же время, исследование F. Alibaz-Oner и соавт. [124] не выявило существенной разницы в частоте посттромботического синдрома у пациентов с тромбозами, принимавших и не принимавших антикоагулянты. Учитывая отсутствие на сегодняшний день РКИ, демонстрирующих, что антикоагулянты не снижают риск рецидива тромбоза и частоту посттромботического синдрома у пациентов с ББ, в рекомендациях EULAR по лечению ББ уточняется, что антикоагулянты могут быть добавлены к лечению рефрактерного венозного тромбоза и тромбоза синусов головного мозга, особенно при наличии других протромботических факторов и после исключения сопутствующих аневризм легочной артерии [4].

Иммуноглобулин человеческий для внутривенного введения

В случаях, рефрактерных к терапии стандартными иммуносупрессантами и ГИБП, и при наличии активной вирусной инфекции пациентам с ББ может назначаться иммуноглобулин человеческий для внутривенного введения (ВВИГ) [125-127]. Основными показаниями к назначению ВВИГ в проведенных исследованиях были поражение глаз, слизистых, суставов, ЦНС и ЖКТ. Все, кроме одного пациента с рефрактерным поражением глаз ответил на терапию ВВИГ.

Хирургическое лечение артериальных аневризм

Разрывы артериальных аневризм являются одной из основных причин смерти у больных ББ и требуют лечения. Попытки хирургического лечения артериальных аневризм при ББ были предприняты еще в 60-е годы прошлого столетия [128 - 130], однако результаты были неудовлетворительные в связи с высоким риском формирования новых аневризм и окклюзий в области анастомоза [131]. Считается, что формирование аневризм в области анастомоза происходит в рамках феномена патергии, характерного для ББ – в процессе сшивания артерии повреждается сосудистая стенка, возникает воспаление, которое лежит в основе её расслоения [132]. Отмечено, что иммуносупрессивная терапия до и после оперативного вмешательства снижает риск формирования новых аневризм [3, 4,

133]. У некоторых пациентов с саккулярными (мешковидными) аневризмами, которые являются истинными аневризмами, иммуносупрессивная терапия может даже исключить необходимость хирургического лечения [3, 134]. Некоторые исследователи демонстрируют, что эндоваскулярное вмешательство является предпочтительным у пациентов с ББ в связи с меньшим числом пери- и постоперационных осложнений [135]. Хотя нет единого мнения о предпочтении эндоваскулярных или открытых хирургических вмешательств по поводу аневризм при ББ, синтетические трансплантаты рекомендовано предпочесть аутологичным трансплантатам из-за более низкого риска рецидива [3, 4].

Литература:

1. Barnes C. Treatment of Behcet's syndrome. Rheumatology. 2006, 45: 245-247
2. Leccese P, Ozguler Y, Christensen R, Esatoglu SN, Bang D, Bodaghi B, Celik AF, Fortune F, Gaudric J, Gul A, et al. Management of skin, mucosa and joint involvement of Behçet's syndrome: a systematic review for update of the EULAR recommendations for the management of Behçet's syndrome. Semin Arthritis Rheum. 2019; 48(4): 752–62. pii: S0049-0172(18)30240-3. https://doi.org/10.1016/j. semarthrit.2018.05.008.
3. Ozguler Y, Leccese P, Christensen R, Esatoglu SN, Bang B, Bodaghi B, Celik AF, Fortune F, Gaudric J, Gul A, et al. Management of major organ involvement of Behçet's syndrome: a systematic review for update of the EULAR recommendations. Rheumatology (Oxford). 2018; 57 (12): 2200–12. https://doi.org/10.1093/rheumatology/key242
4. Hatemi G, Christensen R, Bang D, Bodaghi B, Celik AF, Fortune F, Gaudric J, Gul A, Kötter I, Leccese P, et al. 2018 update of the EULAR recommendations for the management of Behçet's syndrome. Ann Rheum Dis. 2018; 77(6): 808–18.
5. Esatoglu S.N, Hatemi G. Update on the treatment of Behçet's syndrome. Intern Emerg Med. 2019; 14(5): 661-675. doi: 10.1007/s11739-019-02035-1.
6. Клинические рекомендации по болезни Бехчета МЗ РФ. 2018 ID:КР255 http://cr.rosminzdrav.ru
7. O'Duffy J.D., Carney J.A., Deodhar S.S. Behcet's disease. Ann.Inter.Med. 1971, 75: 561-570
8. Everekliogiu C. Current concepts in the etiology and treatment of Behcet's disease. Surv.Ophthalmol. 2005, 50(4): 297-350
9. Mat C., Yurdakul S., Uysal S. et al. A double-blind trial of depot corticosteroids in Behcet's syndrome. Rheumatol. (Oxford). 2006, 45(3): 348-352
10. Aktulga E, Altac M, Muftuoglu A, Ozyazgan Y, Pazarli H, Tuzun Y, Yalcin B, Yazici H, Yurdakul S. A double blind study of colchicine in Behçet's disease. Haematologica. 1980; 65:399–402
11. Yurdakul S, Mat C, Tuzun Y, Ozyazgan Y, Hamuryudan V, Uysal O, Senocak M, Yazici H. A double-blind trial of colchicine in Behçet's syndrome. Arthritis Rheum. 2001; 44:2686–92.
12. Hamuryudan V, Hatemi G, Tascilar K, Yurdakul S, Mat C, Ozyazgan Y, Seyahi E, Ugurlu S, Yazici H. Colchicine in Behçet syndrome: a longterm survey of patients in a controlled trial. J Rheumatol. 2014; 41:735–8.
13. Davatchi F, Sadeghi Abdollahi B, Tehrani Banihashemi A, Shahram F, Nadji A, Shams H, Chams-Davatchi C. Colchicine versus placebo in Behçet's disease: randomized, double-blind, controlled crossover trial. Mod Rheumatol. 2009; 19:542–9. https://doi.org/10.1007/s10165-009-0200-2.
14. Алекберова З.С., Насонов Е.Л. Перспективы применения колхицина в медицине: новые данные. Научно-практическая ревматология. 2020; 58(2):183-190 doi: 10.14412/1995-4484-2020-183-190

15. Yazici H, Pazarli H, Barnes CG, Tuzun Y, Ozyazgan Y, Silman A, Serdaroglu S, Oguz V, Yurdakul S, Lovatt GE, et al. A controlled trial of azathioprine in Behçet's syndrome. N Engl J Med. 1990; 322:281–5.
16. Hamuryudan V, Ozyazgan Y, Hizli N, Mat C, Yurdakul S, Tuzun Y, Senocak M, Yazici H. Azathioprine in Behçet's syndrome: effects on longterm prognosis. Arthritis Rheum. 1997; 40:769–7
17. Лисицына ТА, Давыдова ГА, Алекберова ЗС, Голоева РГ, Катаргина ЛА, Насонов ЕЛ. Сравнительная эффективность различных схем иммуносупрессивной терапии увеита у пациентов с болезнью Бехчета. Научно-практическая ревматология. 2021; 59(2):173–183 doi: 10.47360/1995-4484-2021-173-183
18. Vallet H, Riviere S, Sanna A, Deroux A, Moulis G, Addimanda O, Salvarani C, Lambert M, Bielefeld P, Seve P, et al. Efficacy of anti TNF-alpha in severe and/or refractory Behçet's disease: multicenter study of 124 patients. J Autoimmun. 2015; 62:67–74.
19. Hamuryudan V, Ozyazgan Y, Fresko Y, Mat C, Yurdakul S, Yazici H. Interferon alfa combined with azathioprine for the uveitis of Behçet's disease: an open study. Isr Med Assoc J. 2002; 4:928–30
20. Насонов Е.Л., Штутман В.З., Насонова В.А. Перспективы применения циклоспорина А в ревматологии. Росс. Ревмат. 1999, 2: 18-25
21. Nussenblatt R., Rodrigues M. Archives of Ophthalmol. 1982, 100: 1146-1149
22. Elidan J. Cohen E., Levi H. et al. Effect of cyclosporine A on the hearing loss in Behcet's disease. Ann. Otol. Rhinol. Laryngol. 1991, 100: 464-468.
23. Masuda K., Nakajima A., Urayama A. et al. Double-marked trial of cyclosporine in Behcet's disease. Lancet. 1989, 1: 1093-1096
24. Kaklamani V., Kaklamani P. Treatment of Behcet's disease and update. Seminar. Arthr. Rheumatol. 2001, 30: 299-312
25. Ben Ezra D., Cohen E., Chajek T. et al. Evalutional therapy versus cyclosporine A in Behcet's syndrome. Transplant.Proc. 1988, 20: 136-143
26. Cantini F, Salvarani C, Niccoli L, Padula A, Arena AI, Bellandi F, Macchioni P, Olivieri I. Treatment of thrombophlebitis of Behçet's disease with low dose cyclosporin A. Clin Exp Rheumatol. 1999; 17:391–2
27. Muftuoglu AU, Pazarli H, Yurdakul S, Yazici H, Ulku BY, Tuzun Y, Serdaroglu S, Altug E, Bahcecioglu H, Gungen G. Short term cyclosporin A treatment of Behçet's disease. Br J Ophthalmol. 1987; 71:387–90
28. Grekas D, Nikolaidis P, Karamouzis M, et al. Effects of azathioprine on ciclosporin metabolism. Nephron 1992; 60: 489
29. Akpolat T., Dipi B., Oguz J et al. Behcet's disease and renal failure. Nephrol. Dial.Transplant, 2003, 18: 888-891
30. Kotake S., Higashi K., Joshikawa K. et al. Central nervous system symptom in patients with Behcet's disease receiving cyclosporine therapy. Ophthalmology. 1999, 106: 586-587
31. Hamuryudan V, Er T, Seyahi E, Akman C, Tuzun H, Fresko I, Yurdakul S, Numan F, Yazici H. Pulmonary artery aneurysms in Behçet's syndrome. Am J Med. 2004; 117:867–70.
32. Saadoun D, Asli B, Wechsler B, Houman H, Geri G, Desseaux K, Piette JC, Thi Huong DL, Amoura Z, Ben Salem T, et al. Long-term outcome of arterial lesions in Behçet disease: a series of 101 patients. Medicine. 2012; 91:18–24.
33. Ait Ben Haddou EH, Imounan F, Regragui W et al. Neurological manifestations of Behçet's disease: evaluation of 40 patients treated by cyclophosphamide. Rev Neurol (Paris) 2012, 168: 344–349
34. Hatemi G, Melikoglu M, Tunc R, Korkmaz C, Turgut Ozturk B, Mat C, Merkel PA, Calamia KT, Liu Z, Pineda L, et al. Apremilast for Behçet's syndrome: a phase 2, placebo controlled study. N Engl J Med. 2015; 372:1510–8

35. Hatemi G, Mahr A, Takeno M, Kim DY, Melikoglu M, Cheng S, McCue S, Paris M, Wang Y, Yazici Y. Apremilast for Behçet's syndrome: a phase iii randomised, placebo-controlled, double-blind study (RELIEF). Ann Rheum Dis. 2018;77: Suppl: A91.
36. Lopalco G, Venerito V, Leccese P, Emmi G, Cantarini L, Lascaro N, et al. Real-world effectiveness of apremilast in multirefractory mucosal involvement of Behçet's disease. Ann Rheum Dis. 2019; 78(12):1736–7.
37. De Luca G, Cariddi A, Campochiaro C, Vanni D, Boffini N, Tomelleri A, et al. Efficacy and safety of apremilast for Behçet's syndrome: a real-life single-centre Italian experience. Rheumatology (Oxford). 2020; 59(1):171–5.
38. Vieira M, Buffier S, Vautier M, Le Joncour A, Jamilloux Y, Gerfaud-Valentin M, Bouillet L, Lazaro E, Barete S, Misery L, Gobert D, Goulenok T, Fain O, Sacre K, Sève P, Cacoub P, Comarmond C, Saadoun D. Apremilast in Refractory Behçet's Syndrome: A Multicenter Observational Study. Front Immunol. 2021; 11:626792. doi: 10.3389/fimmu.2020.626792.
39. Iizuka Y, Takase-Minegishi K, Hirahara L, Kirino Y, Soejima Y, Namkoong H, Horita N, Yoshimi R, Takeuchi M, Takeno M, Mizuki N, Nakajima H. Beneficial effects of apremilast on genital ulcers, skin lesions, and arthritis in patients with Behçet's disease: A systematic review and meta-analysis. Modern Rheumatology. 2021;, roab098, https://doi.org/10.1093/mr/roab098
40. Hirahara L, Kirino Y, Soejima Y, Takeno M, Takase-Minegishi K, Yoshimi R, et al. Efficacy and safety of apremilast for 3months in Behçet's disease: a prospective observational study. Mod Rheumatol. 2020:1–6.
41. Shugaiv E, Tùzùn E, Mutlu M, Kiyat-Atamer A, Kurtuncu M, Akman-Demir G. Mycophenolate mofetil as a novel immunosuppressant in the treatment of neuro-Behcet's disease with parenchymal involvement: presentation of four cases. Clin Exp Rheumatol. 2011; 29 (Suppl 67): S64–7.
42. Adler Y.D., Mansmann U, Zouboulis C.C. Mycophenolate mofetil is ineffective in the treatment of mucocutaneous Adamantiades-Behcet's disease. Dermatology. 2001; 203: 322–4.
43. Köse O, Simsek I, Pay S. Mycophenolate sodium in the treatment of mucocutaneous Behcet's disease. Int J Dermatol. 2011; 50: 895–6.
44. Kikuchi H, Aramaki K, Hirohata S Low dose MTX for progressive neuro-Behcet's disease. A follow-up study for 4 years. Adv Exp Med Biol 2003, 528: 575–578
45. Davatchi F, Shams H, Shahram F, Nadji A, Chams-Davatchi C, Sadeghi Abdollahi B, Faezi T, Akhlaghi M, Ashofteh F. Methotrexate in ocular manifestations of Behcet's disease: a longitudinal study up to 15 years. Int J Med. 2013; 16: 568–77.
46. O'Duffy JD, Robertson DM, Goldstein NP Chlorambucil in the treatment of uveitis and meningoencephalitis of Behcet's disease. Am J Med 1984, 76: 75–84
47. Zaghetto JM, Yamamoto MM, Souza MB, Silva FT, Hirata CE, Olivalves E, Yamamoto JH. Chlorambucil and cyclosporine A in Brazilian patients with Behcet's disease uveitis: a retrospective study. Arg Bras Oftalmol. 2010; 73: 40–6.
48. Palmer RG, Dore CJ, Denman AM. Chlorambucilinduced chromosome damage to human lymphocytes is dose-dependent and cumulative. Lancet. 1984; 1:246–9.
49. Perri AJ 3rd, Hsu S. A review of thalidomide's history and current dermatological applications. Dermatol Online J. 2003; 9: 5.
50. Direskeneli H, Ergun T, Yavuz S, Hamuryudan V, Eksioglu-Demiralp E. Thalidomide has both anti-inflammatory and regulatory effects in Behcet's disease. Clin Rheumatol. 2008; 27: 373–5.
51. Hamuryudan V, Mat C, Saip S, Ozyazgan Y, Siva A, Yurdakul S, Zwingenberger K, Yazici H. Thalidomide in the treatment of the mucocutaneous lesions of the Behcet's syndrome. A randomized, double-blind, placebo-controlled trial. Ann Intern Med. 1998; 128: 443–50.

52. Hatemi I, Hatemi G, Pamuk ON, Erzin Y, Celik AF. TNF-alpha antagonists and thalidomide for the management of gastrointestinal Behcet's syndrome refractory to the conventional treatment modalities: a case series and review of the literature. Clin Exp Rheumatol. 2015; 33 (6 Suppll 94): S129–37.
53. Hatemi I, Esatoglu SN, Hatemi G, et al. Characteristics, treatment, and longterm outcome of gastrointestinal involvement in Behcet's syndrome: a strobe-compliant observational study from a dedicated multidisciplinary center. Medicine 2016; 95: e3348.
54. Jung Y.S., Hong S.P., Kim T.I., et al. Long-term clinical outcomes and factors predictive of relapse after 5-aminosalicylate or sulfasalazine therapy in patients with intestinal Behcet disease. J Clin Gastroenterol 2012; 46: e38–e45.
55. Tsambaos D, Eichelberg D, Goos M. Behcet's syndrome: treatment with recombinant leukocyte alphainterferon. Arch Dermatol Res. 1986; 278: 335–6.
56. Kotter I, Gunaydin I, Zierhut M, et al. The use of interferon alpha in Behcet disease: review of the literature. Semin Arthritis Rheum. 2004; 33: 320–35.
57. Deuter CM, Zierhut M, Mohle A, et al. Long-term remission after cessation of interferon-alpha treatment in patients with severe uveitis due to Behcet's disease. Arthritis Rheum. 2010; 62: 2796–805.
58. Diwo E, Gueudry J, Saadoun D, et al. Long-term efficacy of interferon in severe uveitis associated with Behcet disease. Ocul Immunol Inflamm. 2017; 25: 76–84.
59. Hauschild A, Kahler KC, Schafer M, et al. Interdisciplinary management recommendations for toxicity associated with interferon-alfa therapy. J Dtsch Dermatol Ges. 2008; 6: 829–38.
60. Sfikakis PP, Theodossiadis PG, Katsiari CG, et al. Effect of infliximab on sight-threatening panuveitis in Behcet's disease. Lancet. 2001; 358: 295–6
61. Алекберова З.С., Танковский В.Э., Елонаков А.В. Применение инфликсимаба при Болезни Бехчета. Русс.Мед.Журн. 2005, 13 (24): 1595-1597
62. Arida A, Fragiadaki K, Giavri E, et al. Anti-TNF agents for Behcet's disease: analysis of published data on 369 patients. Semin Arthritis Rheum. 2011; 41:61–70.
63. Vallet H, Riviere S, Sanna A, et al. Efficacy of antiTNF-alpha in severe and/or refractory Behcet's disease: multicenter study of 124 patients. J Autoimmun. 2015; 62:67–74.
64. Guzelant G, Ucar D, Esatoglu SN, et al. Infliximab for uveitis of Behcet's syndrome: a trend for earlier initiation. Clin Exp Rheumatol. 2017;35 Suppl 108:86–9
65. Calvo-Rio V, Blanco R, Beltran E, et al. AntiTNF-alpha therapy in patients with refractory uveitis due to Behcet's disease: a 1-year follow-up study of 124 patients. Rheumatology (Oxford). 2014; 53:2223–31.
66. Levy-Clarke G, Jabs DA, Read RW, et al. Expert panel recommendations for the use of antitumor necrosis factor biologic agents in patients with ocular inflammatory disorders. Ophthalmology 2014; 121:785–796.
67. Nguyen QD, Merrill PT, Jaffe GJ, et al. Adalimumab for prevention of uveitic flare in patients with inactive non-infectious uveitis controlled by corticosteroids (VISUAL II): a multicentre, double-masked, randomised, placebo-controlled phase 3 trial. Lancet. 2016; 388:1183–92.
68. Jaffe GJ, Dick AD, Brezin AP, et al. Adalimumab in patients with active noninfectious uveitis. N Engl J Med. 2016; 375:932–43.
69. Interlandi E, Leccese P, Olivieri I, et al. Adalimumab for treatment of severe Behcet's uveitis: a retrospective long-term follow-up study. Clin Exp Rheumatol. 2014; 32: S58–62
70. Takase K, Ohno S, Ideguchi H, et al. Successful switching to adalimumab in an infliximab-allergic patient with severe Behcet disease-related uveitis. Rheumatol Int. 2011; 31: 243–5.

71. Olivieri I, Leccese P, D'Angelo S, et al. Efficacy of adalimumab in patients with Behcet's disease unsuccessfully treated with infliximab. Clin Exp Rheumatol. 2011; 29: S54–7.
72. Ribi C, Sztajzel R, Delavelle J, et al. Efficacy of TNF {alpha} blockade in cyclophosphamide resistant neuro-Behcet disease. J Neurol Neurosurg Psychiatry. 2005; 76:1733–5.
73. Sarwar H, McGrath H Jr, Espinoza LR. Successful treatment of long-standing neuro-Behcet's disease with infliximab. J Rheumatol. 2005; 32:181–3.
74. Alty JE, Monaghan TM, Bamford JM. A patient with neuro-Behcet's disease is successfully treated with etanercept: further evidence for the value of TNF-alpha blockade. Clin Neurol Neurosurg. 2007; 109: 279–81
75. Kikuchi H, Aramaki K, Hirohata S. Effect of infliximab in progressive neuro-Behcet's syndrome. J Neurol Sci. 2008; 272: 99–105.
76. Borhani Haghighi A, Safari A, Nazarinia MA, et al. Infliximab for patients with neuro-Behcet's disease: case series and literature review. Clin Rheumatol. 2011; 30: 1007–12.
77. Desbois AC, Addimanda O, Bertrand A, et al. Efficacy of anti-TNFalpha in severe and refractory neuro-Behcet disease: an observational study. Medicine (Baltimore). 2016; 95: e3550.
78. Zeydan B, Uygunoglu U, Saip S, et al. Infliximab is a plausible alternative for neurologic complications of Behcet disease. Neurol Neuroimmunol Neuroinflamm. 2016; 3: e258.
79. Iwata S, Saito K, Yamaoka K, et al. Efficacy of combination therapy of anti-TNF-alpha antibody infliximab and methotrexate in refractory entero-Behcet's disease. Mod Rheumatol. 2011; 21(2): 184–91.
80. Kinoshita H, Kunisaki R, Yamamoto H, et al. Efficacy of infliximab in patients with intestinal Behcet's disease refractory to conventional medication. Intern Med. 2013; 52: 1855–62.
81. Lee JH, Cheon JH, Jeon SW, et al. Efficacy of infliximab in intestinal Behcet's disease: a Korean multicenter retrospective study. Inflamm Bowel Dis. 2013; 19: 1833–8.
82. Tanida S, Inoue N, Kobayashi K, et al. Adalimumab for the treatment of Japanese patients with intestinal Behcet's disease. Clin Gastroenterol Hepatol. 2015; 13(5): 940–8.e3.
83. Zou J, Ji DN, Cai JF, et al. Long-term outcomes and predictors of sustained response in patients with intestinal Behcet's disease treated with infliximab. Dig Dis Sci. 2017; 62: 441–7.
84. Inoue N, Kobayashi K, Naganuma M, et al. Longterm safety and efficacy of adalimumab for intestinal 20 Disease Management 302 Behcet's disease in the open label study following a phase 3 clinical trial. Intest Res. 2017; 15: 395–401.
85. Adler S, Baumgartner I, Villiger PM. Behcet's disease: successful treatment with infliximab in 7 patients with severe vascular manifestations. A retrospective analysis. Arthritis Care Res (Hoboken). 2012; 64: 607–11.
86. Chan E, Sangle SR, Coghlan JG, et al. Pulmonary artery aneurysms in Behcet's disease treated with anti-TNFalpha: a case series and review of the literature. Autoimmun Rev. 2016; 15: 375–8.
87. Hisamatsu T, Ueno F, Matsumoto T, et al. The 2nd edition of consensus statements for the diagnosis and management of intestinal Behcet's disease: indication of anti-TNFalpha monoclonal antibodies. J Gastroenterol. 2014; 49:156–62
88. Sfikakis PP. The first decade of biologic TNF antagonists in clinical practice: lessons learned, unresolved issues and future directions. Curr Dir Autoimmun. 2010; 11:180–210
89. Vitale A, Emmi G, Lopalco G, et al. Long-term efficacy and safety of golimumab in the treatment of multirefractory Behcet's disease. Clin Rheumatol. 2017; 36: 2063–9.

90. Vitale A, Emmi G, Lopalco G, et al. Correction to: long-term efficacy and safety of golimumab in the treatment of multirefractory Behcet's disease. Clin Rheumatol. 2019; 38 (1): 267
91. Clowse MEB, Scheuerle AE, Chambers C, et al. Pregnancy outcomes after exposure to certolizumab pegol: updated results from a pharmacovigilance safety database. Arthritis Rheumatol. 2018; 70:1399–407.
92. Mariette X, Forger F, Abraham B, et al. Lack of placental transfer of certolizumab pegol during pregnancy: results from CRIB, a prospective, postmarketing, pharmacokinetic study. Ann Rheum Dis. 2018; 77: 228–33
93. Ohno S, Nakamura S, Hori S, et al. Efficacy, safety, and pharmacokinetics of multiple administration of infliximab in Behcet's disease with refractory uveoretinitis. J Rheumatol. 2004; 31:1362–8.
94. Tugal-Tutkun I, Mudun A, Urgancioglu M, et al. Efficacy of infliximab in the treatment of uveitis that is resistant to treatment with the combination of azathioprine, cyclosporine, and corticosteroids in Behcet's disease: an open-label trial. Arthritis Rheum. 2005; 52: 2478–84.
95. Tognon S, Graziani G, Marcolongo R. Anti-TNFalpha therapy in seven patients with Behcet's uveitis: advantages and controversial aspects. Ann N Y Acad Sci. 2007; 1110: 474–84
96. Sfikakis PP, Markomichelakis N, Alpsoy E, Assaad Khalil S, Bodaghi B, Gul A, Ohno S, Pipitone N, Schirmer M, Stanford M, et al. Anti TNF therapy in the management of Behçet's disease—review and basis for recommendations. Rheumatology (Oxford). 2007; 46:736–41
97. Cantini F, Niccoli L, Nannini C, et al. Rapid loss of efficacy of biosimilar infliximab in three patients with Behcet's disease after switching from infliximab originator. Eur J Rheumatol. 2017; 4: 288–90.
98. Dincses E, Esatoglu SN, Ozguler Y, Uygunoglu U, Hamuryudan V, Seyahi E, Melikoglu M, Fresko I, Ucar D, Ozyazgan Y, Kutlubay Z, Mat MC, Yurdakul S, Siva A, Hatemi G. Biosimilar infliximab for Behçet's syndrome: a case series. Clin Exp Rheumatol. 2019; 37 Suppl 121(6):111-115.
99. Soheilian M, Ebrahimiadib N, Hedayatfar A, Hosseini M, Zarei M, Anjidani N. Efficacy of Biosimilar Adalimumab in the Treatment of Behçet's Uveitis. Ocul Immunol Inflamm. 2021; 7: 1-6.
100. Emmi G, Talarico R, Lopalco G, et al. Efficacy and safety profile of anti-interleukin-1 treatment in Behcet's disease: a multicenter retrospective study. Clin Rheumatol. 2016; 35: 1281–6.
101. Fabiani C, Vitale A, Emmi G, et al. Interleukin (IL)-1 inhibition with anakinra and canakinumab in Behcet's disease-related uveitis: a multicenter retrospective observational study. Clin Rheumatol. 2017; 36: 191–7.
102. Fabiani C, Vitale A, Rigante D, et al. The presence of uveitis is associated with a sustained response to the interleukin (IL)-1 inhibitors anakinra and canakinumab in Behcet's disease. Ocul Immunol Inflamm. 2018: 1–7.
103. Cantarini L, Vitale A, Scalini P, et al. Anakinra treatment in drug-resistant Behcet's disease: a case series. Clin Rheumatol. 2015; 34: 1293–301
104. Grayson PC, Yazici Y, Merideth M, et al. Treatment of mucocutaneous manifestations in Behcet's disease with anakinra: a pilot open-label study. Arthritis Res Ther. 2017; 19:69.
105. Cantarini L, Vitale A, Borri M, et al. Successful use of canakinumab in a patient with resistant Behcet's disease. Clin Exp Rheumatol. 2012; 30: S115.
106. Vitale A, Rigante D, Caso F, et al. Inhibition of interleukin-1 by canakinumab as a successful mono-drug strategy for the treatment of refractory Behcet's disease: a case series. Dermatology. 2014; 228: 211–4.

107. Fabiani C, Vitale A, Rigante D, Emmi G, Lopalco G, Di Scala G, Sota J, Orlando I, Franceschini R, Frediani B, Galeazzi M, Iannone F, Tosi GM, Cantarini L. The Presence of Uveitis Is Associated with a Sustained Response to the Interleukin (IL)-1 Inhibitors Anakinra and Canakinumab in Behçet's Disease. Ocul Immunol Inflamm. 2020; 28 (2): 298-304.
108. Park Y, Cheon JH. Update on the Treatment of Behcet's Disease of the Small Bowel with Biologic Agents. Curr Gastroenterol Rep. 2020; 22(5):24.
109. Akiyama M, Kaneko Y, Takeuchi T. Effectiveness of tocilizumab in Behcet's disease: A systematic literature review. Semin Arthritis Rheum. 2020; 50(4): 797-804.
110. Mirouse A, Barete S, Desbois AC, Comarmond C, Sène D, Domont F, Bodaghi B, Ferfar Y, Cacoub P, Saadoun D; French Behçet's Network. Long-Term Outcome of Ustekinumab Therapy for Behçet's Disease. Arthritis Rheumatol. 2019; 71(10): 1727-1732.
111. Di Scala G, Bettiol A, Cojan RD, Finocchi M, Silvestri E, Emmi G. Efficacy of the anti-IL 17 secukinumab in refractory Behçet's syndrome: A preliminary study. J Autoimmun. 2019; 97:108-113.
112. Dick AD, Tugal-Tutkun I, Foster S, et al. Secukinumab in the treatment of noninfectious uveitis: results of three randomized, controlled clinical trials. Ophthalmology. 2013; 120: 777–87.
113. Shiga H, Fukuda S, Lijima K. Interleukin-17A inhibitor induced Crohn's disease/Behcet disease-like lesions. Inflamm Bowel Dis. 2017; 23: E38–9.
114. Dincses E, Yurttas B, Esatoglu S.N, Melikoglu M, Hamuryudan V, Seyahi E. Secukinumab induced Behçet's syndrome: a report of two cases. Oxf Med Case Reports. 2019; 2019 (5): omz041.
115. Davatchi F, Shams H, Rezaipoor M, et al. Rituximab in intractable ocular lesions of Behcet's disease; randomized single-blind control study (pilot study). Int J Rheum Dis. 2010; 13:246–52.
116. Messina M.J, Rodegher M, Scotti R et al. Treatment of myelitis in Behcet's disease with rituximab. BMJ Case Rep. 2014; 2014: bcr2014204366. doi: 10.1136/bcr-2014-204366.
117. Kidd DP. Rituximab is effective in severe treatmentresistant neurological Behcet's syndrome. J Neurol. 2015; 262:2676–7.
118. Jade J, Chung K, Arendse M, et al. Neuro-Behcet's disease presenting with tumour-like lesions and responding to rituximab. J Clin Neurosci. 2016; 32:139–41.
119. Lockwood C.M., Hale G, Waldman H, et al. Remission induction in Behcets disease following lymphocyte depletion by the anti-CD52 antibody CAMPATH 1-H. Rheumatology (Oxford). 2003; 42:1539–44.
120. Mohammad A.J, Smith RM, Chow YW, et al. Alemtuzumab as remission induction therapy in Behcet disease: a 20-year experience. J Rheumatol. 2015; 42:1906–13.
121. Buggage RR, Levy-Clarke G, Sen HN, et al. A double-masked, randomized study to investigate the safety and efficacy of daclizumab to treat the ocular complications related to Behcet's disease. Ocul Immunol Inflamm. 2007; 15:63–70.
122. Alibaz-Oner F, Direskeneli H. Advances in the Treatment of Behcet's Disease. Curr Rheumatol Rep. 2021; 23(6): 47.
123. Seyahi E., Cakmak O.S., Tutar B, et al. Clinical and Ultrasonographic Evaluation of Lower-extremity Vein Thrombosis in Behcet Syndrome. Medicine. 2015; 94 (44): e1899
124. Alibaz-Oner F, Aldag B, Aldag M, Unal AU, Mutis A, Toptas T, Ergun T, Direskeneli H. Post-thrombotic syndrome and venous disease-specific quality of life in patients with vascular Behcet's disease. J Vasc Surg Venous Lymphat Disord. 2016; 4(3):301–306.

125. Shutty B, Garg KJ, Swender D, Chernin L, Tcheurekdjian H, Hostoffer R. Optimal use of IVIB in a patient with Behcet syndrome and common variable immunodeficiency. Ann Allergy Asthma Immunol. 2012; 109 (1):84. https ://doi.org/10.1016/j. anai.2012.05.014
126. Capittini C, Emmi G, De Amici M, Aronico N, Scudeller L, Antoniazzi E, Di Stefano M, Tinelli C. Longitudinal analysis of serum cytokines in a Behcet's patient during 9 months of IVIG infusions: how does CXCL8 bridge the immune and neuroendocrine systems? Immunol Lett. 2016; 180:79–80. https ://doi.org/10.1016/j.imlet.2016.10.012
127. Cantarini L, Stromillo M.L, Vitale A, Lopalco G, Emmi G, Silvestri E, Federico A, Galeazzi M, Iannone F, De Stefano N. Efficacy and safety of intravenous immunoglobulin treatment in refractory Behcet's disease with different organ involvement: a case series. Isr Med Assoc J. 2016; 18 (3–4): 238–242
128. Mishima Y, Ishikawa K, Kawase S. Behçet's syndrome with aneurysm (abstract). In: Proceedings of the Japanese Circulation Society. Tokyo Jpn Circ J. 1961; 25: 1211
129. Hills EA. Behçet's syndrome with aortic aneurysms. Br Med J. 1967; 4:152–4.
130. Hamza M. Large artery involvement in Behçet's disease. J Rheumatol. 1987; 14: 554–9.
131. Schwartz P, Weisbrot M, Landau M, Antebi E. Peripheral false aneurysms in Behçet's disease. Br J Surg. 1987; 74:67–8.
132. Kingston M, Ratcliffe JR, Altree M, Marendino K. Aneurysm after arterial puncture in Behçet's disease. BMJ. 1979; 30: 1766–7
133. Tüzün H, Beşirli K, Sayin A, Vural FS, Hamuryudan V, Hizli N, et al. Management of aneurysms in Behçet's syndrome: an analysis of 24 patients. Surgery. 1997; 121:150–6
134. Tüzün H, Seyahi E, Arslan C, Hamuryudan V, Besirli K, Yazici H. Management and prognosis of nonpulmonary large arterial disease in patients with Behçet disease. J Vasc Surg. 2012; 55: 157–63.
135. Belczak S.Q, Silva I.T, Marques G.G, et al. Endovascular treatment for Behçet's disease: a case report. J Vasc Bras. 2019; 18: e20180121. https://doi.org/10.1590/1677-5449.180121

Данные об авторах:

Алекберова Земфира Садуллаевна – доктор медицинских наук, профессор, научный консультант федерального государственного бюджетного научного учреждения «Научно-исследовательский институт ревматологии им. В.А. Насоновой», г. Москва.

Лисицына Татьяна Андреевна – доктор медицинских наук, ведущий научный сотрудник лаборатории тромбовоспаления отдела системных ревматических заболеваний федерального государственного бюджетного научного учреждения «Научно-исследовательский институт ревматологии им. В.А. Насоновой», г. Москва.

Кудаев Магомед Тагирович – доктор медицинских наук, профессор, заведующий кафедрой терапии ФПК и ППС федерального государственного бюджетного образовательного учреждения высшего образования “Дагестанский государственный медицинский университет” Министерства здравоохранения Российской Федерации, г. Махачкала.

Алекберова З.С., Лисицына Т.А., Кудаев М.Т.

Болезнь Бехчета

Монография

Издательствл «Перо»
109052, Москва, Нижегородская ул., д. 29-33, стр. 15, ком. 536
Тел.: (495) 973-72-28, 665-34-36

Сдано в набор 12.04.2022 г. Подписано в печать 14.04.2022 г.
Формат 60*84 1/16 Бумага офсетная. Печ. Д. 11,25
Тираж 600 Заказ № 80

Издательско-полиграфический центр ДГМУ
г. Махачкала, ул. Абдуллы Алиева, 1